Aus der inneren Abteilung der Israelitischen Krankenverpflegungsanstalt
zu Breslau
Primärarzt: Geheimer Sanitätsrat Dr. Sandberg

Über die

Metastasierung maligner Tumoren ins Zentralnervensystem

Inaugural-Dissertation

der

Hohen Medizinischen Fakultät der Königl. Universität
zu Breslau

zur

Erlangung der Doktorwürde

in der

Medizin und Chirurgie

vorgelegt von

Jacob Heinemann
Arzt in Breslau

Berlin 1911. Druck von Georg Reimer

Aus der inneren Abteilung der Israelitischen Krankenverpflegungsanstalt
zu Breslau
Primärarzt: Geheimer Sanitätsrat Dr. Sandberg

Über die Metastasierung maligner Tumoren ins Zentralnervensystem

Inaugural-Dissertation

der

Hohen Medizinischen Fakultät der Königl. Universität
zu Breslau

zur

Erlangung der Doktorwürde

in der

Medizin und Chirurgie

vorgelegt von

Jacob Heinemann
Arzt in Breslau

Berlin 1911. Druck von Georg Reimer

Gedruckt mit Genehmigung der medizinischen Fakultät der Universität Breslau.

Referent: Professor Dr. Minkowski
Korreferent: Professor Dr. Bonhoeffer

Sonder-Abdruck aus Virchows Archiv Bd. 205.
Herausgegeben von Geh. Rat Prof. Dr. J. Orth.
Verlag von Georg Reimer, Berlin.

Meinen Eltern gewidmet!

Digitized by the Internet Archive
in 2026

https://archive.org/details/IA41543115_0144

Schon seit langer Zeit wurden häufig im Gefolge maligner Tumoren aller möglichen Organe Erscheinungen von seiten des Zentralnervensystems beobachtet. So variabel, wie diese Erscheinungen auftreten, so wechselvoll ist auch das ihnen zugrunde liegende pathologisch-anatomische Bild. Es ist sogar eine ganze Reihe von Fällen bekannt, in denen jedes anatomische Substrat zu den schweren Hirnsymptomen fehlte, die sich meist im Endstadium allgemeiner Karzinomatose entwickelten.

So beschrieb Oppenheim[1] schon im Jahre 1888 einen Fall von rechtsseitiger Hemiplegie und fast kompletter Aphasie bei einem Magenkarzinom mit makroskopisch und mikroskopisch intaktem Gehirn. Die neuere Zeit mit ihren verfeinerten Untersuchungsmethoden mußte diese Befunde in einzelnen Fällen bestätigen. Nach Sänger[2] gehören allgemeine Hirnsymptome zum Bilde der akuten miliaren Karzinose, die unter Fiebererscheinungen meist in wenigen Wochen zum Tode führt. Finkelnburg[3] spricht in demselben Sinne von einem „Coma carcinomatosum". Die Ansicht Oppenheims, daß auch Herdsymptome als toxische Fernwirkung des Karzinoms vorkommen können, wurde entgegen der Ansicht Sängers und vieler anderer im Jahre 1900 namentlich von Nonne[4] verteidigt, der darauf hinwies, daß Hemiplegien ohne anatomische Veränderungen des Zentralnervensystems auch bei zahlreichen andern Erkrankungen beobachtet sind, z. B. bei Urämie, Keuchhusten, Paralyse, Tuberkulose, perniziöser Anämie. Auf die Erklärungsversuche der Autoren kann ich hier nicht näher eingehen; Oppenheim macht hauptsächlich die kachektische Anämie, Nonne toxische Einflüsse dafür verantwortlich; von Wichtigkeit ist dabei seine Beobachtung, daß es sich bei diesen Fällen meist um Magendarmtumoren handelt; vielleicht ist die Einschmelzung der Leber durch die oft massenhaften Metastasen dabei im Spiel und das dadurch bedingte Versagen von Leberfunktion, die „hepatische Intoxikation" nach Quincke.

Die Giftwirkung maligner Tumoren äußert sich in einer andern Reihe von Fällen in Degenerationserscheinungen des Zentralnervensystems.

So beschreibt Finkelnburg[3] Veränderungen der Hirnrinde: die Pyramidenzellen der Zentralwindungen sind trübe und gequollen, ihre normalen Granula zerstört. Gleichzeitig fand sich in diesem Falle diffuse Schwarztüpfelung des Rückenmarks und der Wurzeln und einige kleine Blutungen. Diese Befunde, die klinisch zu Koma und epileptiformen Krämpfen, zur Aufhebung der Patellar- und Achillessehnenreflexe und doppelseitigem Babinski geführt hatten, zeigten große Ähnlichkeit mit dem Bilde bei Alkoholintoxikation.

Nonne[4] fand in einem Falle von Uteruskarzinom bei spastischen Paresen der unteren Extremitäten doppelseitige Faserdegenerationen der Seitenstränge des Rückenmarks.

In den peripherischen, namentlich sensiblen Nerven weist Siefert[5] schon in sehr frühen Stadien von Karzinomentwicklung chronisch neuritische Veränderungen nach.

Einige Jahre vorher schon hat Lubarsch[6] Beobachtungen über Degenerationen im Rückenmark bei Karzinom mitgeteilt. Die Befunde wie ihre klinische Dignität sind dabei außer-

ordentlich verschieden. In zwei Fällen handelt es sich wahrscheinlich um zufälliges Zusammentreffen von primären Rückenmarkserkrankungen mit der Tumorkachexie, in einigen andern Fällen glaubt Siefert, daß ein übersehenes Meningealkarzinom durch unmittelbarere Giftwirkung die Degenerationen bedingt hat.

Wenn man nämlich an der Toxinwirkung der Karzinomzellen festhält, so müssen diese um so deletärer auf das Nervensystem wirken, je unmittelbarer und in je größerer Masse sie mit ihm in Berührung kommen.

Trotzdem gibt es sonderbarerweise zahlreiche Fälle, in denen Metastasen maligner Tumoren im Cerebrum symptomlos verliefen.

Noch im Jahre 1910 hat Offergeld[7] diese Erscheinung für die Metastasen des Uteruskarzinoms, die oft schon sehr früh auftreten können, als Regel hingestellt. Nur in einigen Fällen kam es zu schwereren Störungen, in andern zu leichten Herderscheinungen, während Allgemeinsymptome fast immer fehlten. Dasselbe gilt auch für die allerdings meist erst in viel späteren Stadien auftretenden Durametastasen. Im allgemeinen sind derartige Beobachtungen allerdings seltener. Siefert[8] fand bei 7 Fällen von Hirnmetastasen des Deciduoma malignum einmal latenten Verlauf. Galavardin und Varey[9], die eine Zusammenstellung von 68 Gehirnkarzinomen bringen, notieren 3 Fälle ohne nervöse Erscheinungen.

Worauf ist dieses eigenartige Mißverhältnis zurückzuführen? Das Wachstum der Metastasen maligner Geschwülste ist ein anderes als das gutartiger Tumoren. Es kommt nicht zu einer Verdrängung der umgebenden Hirnsubstanz, dadurch zu immer mehr ansteigendem Druck und weitgehender Schädigung des leicht kompressiblen Gewebes; sondern der maligne Tumor nagt das spezifische Gewebe an, er zerstört erst und substituiert das Zerstörte. So kommt es zu keinem Mehr von Substanz in der Schädelkapsel und alle Allgemeinsymptome des Gehirntumors fallen weg, und zwar nach Fischer[10] um so vollständiger, je größer die verdauende Oberfläche der Knoten gegenüber ihrer sich ausdehnenden Masse ist, also besonders bei kleinen, multiplen Tumoren. Ganz trifft dies nicht zu; auch sehr große, solitäre Tumoren machen manchmal fast keinen Hirndruck. Ebenso läßt sich das Fehlen von Herderscheinungen erklären. Bekanntermaßen können ja ausgedehnte Zerstörungen im rechten Stirn-, Schläfen- und Scheitellappen ohne irgendwelchen Funktionsausfall verlaufen. Dazu kommt noch eine weitere Beobachtung Fischers, daß nämlich die Hirnrinde das Karzinom viel weniger leicht zur Entwicklung kommen läßt als die weiße Substanz, und in dieser werden nach Oppenheim wenigstens in dem Anfangsstadium der Knotenbildung die Leitungsfasern vielfach ohne schwerere Läsion auseinandergedrängt. Und wenn man endlich noch bedenkt, daß in den Endstadien der Kachexie eine genauere klinische Beobachtung aus einer Reihe von Gründen unterbleibt, so darf die Latenz von sogar ausgedehnten Gehirnmetastasen nicht mehr so sehr wundernehmen.

Im folgenden möchte ich nun einen gedrängten Überblick über die Möglichkeiten geben, die bei der Metastasierung eines malignen Tumors ins Zentralnervensystem in Betracht kommen. Die häufigste und bis vor etwa 10 Jahren fast ausnahmslos beobachtete Erscheinungsform ist der metastatische Knoten in der Nervensubstanz, seltener in den Hirnhäuten.

Veröffentlichungen über diese Fälle reichen weit zurück; sie scheinen um 1830 mit Cruveilhier zu beginnen. 1852 beobachtete Schrant bei Mammakarzinom drei metastatische Knoten in beide Hemisphären verteilt. Aus dem Jahre 1866 stammt bereits eine große englische Sammelarbeit von Ogle über 25 Karzinomfälle; allerdings glaubt der Verfasser noch dabei 15mal primäres Karzinom gefunden zu haben, ein Prozentsatz, der bei den präziseren Untersuchungsmethoden der letzten Zeit sich immer mehr verringert hat. Gallavardin und Varey[9] z. B. berechnen im Jahre 1903 auf 17 bis 18 sekundäre Fälle einen primären. Metastasen im Rückenmark sind wesentlich seltener als solche im Gehirn. Ihre Symptome ergeben sich aus ihrer Lage von selbst.

Die Zahl der Tumoren, wie ihre Größe ist einem außerordentlichen Wechsel unterworfen. Unter den Fällen von Gallavardin und Varey fanden sich in einem Drittel multiple Knoten, in einem zweiten Drittel 2 bis 3 Metastasen, der Rest der Fälle zeigte Solitärtumoren. Offergeld fand in seinen Fällen meistens Solitärtumoren. Weeden-Croke beschreiben 1871 zwei taubeneigroße Metastasen in beiden Großhirnhemisphären; haselnußgroße Geschwülste findet man schon öfter erwähnt. Am häufigsten ist Linsen- bis Erbsengröße, soweit es sich überhaupt um makroskopisch erkennbare Maße handelt. Doch ist dabei zu bemerken, daß auch größere Knötchen sich event. gar nicht von der normalen Hirnsubstanz abzuheben brauchen und daher, zumal wenn ihre Zahl gering ist, ganz übersehen werden können. Gewöhnlich steht allerdings die Größe der Metastasen im umgekehrten Verhältnis zu ihrer Menge. In einzelnen Fällen wurden unzählbare feinste Krebskeime im Gehirn gefunden, z. B. in dem Fall Buchholz[11], den ich wegen einiger Analogien mit unserer Beobachtung genauer skizzieren möchte: Mammaamputation wegen Karzinom. Nach $\frac{3}{4}$ Jahren rasch zunehmende geistige und körperliche Störungen. Zuerst Aufregungszustände und Sprachveränderungen, nach 1 Monat wurde bei der Aufnahme festgestellt: traumverlorenes Wesen, Insichversunkensein, schleppende, undeutliche Sprache, Langsamkeit, Unsicherheit der Bewegungen, positiver Romberg, starke Steigerung der tiefen Reflexe. Nach ungefähr $1\frac{1}{2}$ Monaten Apoplexie, rechtsseitige Lähmung, Sprache ganz unverständlich. Danach wieder zeitweise Besserung; doch nach weiteren 14 Tagen starke Schluckstörungen, Pneumonie und nach 2 Tagen Exitus. Es handelte sich um massenhafte kleinste mikroskopische bis haselnußgroße Tumoren im Gehirn und Rückenmark; meist ziemlich in der Mitte der kleinen Tumoren befand sich ein Gefäß. Zuerst liegt nun eine einfache Zellage zwischen Muscularis und Adventitia, später wird die Adventitia durchbrochen und die Neubildung entwickelt sich im perivaskulären Lymphraum rasch weiter. Minimale Reaktion des Zwischengewebes, nur etwas Gliawucherung, keine Bindegewebskapsel; gelegentlich sekundäre Degeneration der Nervensubstanz. Zwei Metastasen waren offenbar von ausschlaggebender Bedeutung für den Krankheitsverlauf; ein großer Herd im linken Thalamus opticus zeigte ausgedehnte Apoplexien und war dadurch wahrscheinlich die Ursache der plötzlichen Hemiplegie; eine zweite kleine Metastase in der Medulla oblongata hatte den linken Vaguskern auf die Seite gedrängt und Teile des Hypoglossuskerns zerstört; sie dürfte dadurch wahrscheinlich die terminale Schlucklähmung verschuldet haben. Die Meningen waren frei, mit Ausnahme einer zirkumskripten, sulzigen Infiltration und ausgedehnteren trüben Färbung und Verdickung an der Basis cerebri.

Es würde zu weit führen, über alle interessanten Details der zahlreichen Fälle zu berichten. Hier sei nur noch einiges hervorgehoben. Was den Sitz des primären Tumors betrifft, so gibt es wohl kein Organ, das nicht einmal in Betracht kommen könnte. Am häufigsten sind Gehirnmetastasen von Lungen, Pleura- und Mammakarzinomen; Strümpell betont in seinem Lehrbuch die Analogie zu der Häufigkeit des Hirnabszesses bei den entzündlichen Affektionen dieser Organe. Nach den Veröffentlichungen von Offergeld scheint auch das Uteruskarzinom kein seltener ätiologischer Faktor zu sein. Hierher könnte man auch die von

Siefert veröffentlichten 7 interessanten Fälle von Deciduoma malignum rechnen, die ebenfalls zu massenhafter Knotenbildung im Gehirn geführt hatten [1]). Ebenfalls nur der Seltenheit halber möchte ich an dieser Stelle einen erst vor kurzem veröffentlichten Fall von mehreren Gehirnmetastasen bei multiplem Chlorom erwähnen. Primärer Tumor aus dem Referat [12] nicht zu ersehen. Nur vereinzelte Fälle sind beobachtet bei Karzinom des Ösophagus, der Nieren, der Haut, des Hodens, des Rektums, der Glandula thyreoidea. Auch bei Magenkarzinom scheinen solide Metastasen selten zu sein, im Gegensatze zu den schon erwähnten toxischen Veränderungen der Nervensubstanz und im Gegensatze zu der noch zu besprechenden Metastasierung in die Meningen. Eine größere Rolle beim Zustandekommen des Hirnkarzinoms spielt die Lunge infolge ihrer exponierten Stellung im Blutkreislauf. Alle Keime, die auf dem Blutwege ins Gehirn gelangen sollen, müssen dieses Organ passieren; dabei ist dreierlei möglich. Entweder lassen die relativ weiten Lungenkapillaren die Krebszellen durchtreten und diese schießen durch das linke Herz und die großen Arterien hindurch direkt ins Gehirn. Dieser Verlauf ist nicht so selten; es kommt sogar öfters vor, daß außer im Zentralnervensystem sonst überhaupt keine Metastasen beobachtet werden, wie es Galavardin und Varey z. B. 5mal beschreiben. Worauf diese eigenartige Malignität mancher Karzinome beruht, läßt sich nicht sagen. In einer andern Reihe von Fällen bleibt ein Teil der Krebskeime in der Lunge stecken, so daß sich auch hier gleichzeitig Metastasen entwickeln oder letztere sind zeitlich früher entstanden und führen erst später wieder ihrerseits durch erneuten Einbruch in die Blutbahn zur Infektion des Gehirns. Kurt Kohn [13] hat diese Koinzidenz von Lungen- und Gehirntumoren in zahlreichen der von ihm gesammelten Fälle vorgefunden. Schließlich könnten die Lungen ja auch sämtliche ins Blut gelangenden Keime abfangen und dadurch das Gehirn vor Erkrankung bewahren. An dieser Stelle möchte ich auf die Tatsache hinweisen, daß das Lungenkarzinom sehr häufig ohne alle subjektiven und objektiven Erscheinungen verläuft. Es wurde in vielen Fällen zufällig bei der Sektion entdeckt. Hier müßte eben bei dem geringsten Verdachte, bei leichten Dämpfungen und zirkumskripten, bronchitischen Geräuschen über einer Lunge oder auch nur langdauernden, hartnäckigen „Interkostalneuralgien" das Röntgenverfahren eingreifen, das ich allerdings noch in keinem der in Betracht kommenden Fälle erwähnt gefunden habe.

Es wurde bereits darauf hingewiesen, daß manche Karzinome sich besonders in der Farbe so wenig von der Eigenfarbe des Gehirns unterscheiden, daß nur bei

[1]) Eine extradurale Metastase von Chorionepitheliom im Bereich des Dorsalmarks wurde neuerdings von Fischer [38] und Auerbach [9]; beobachtet. Sie fand sich neben zahlreichen, zum Teil verjauchten Herden in den Lungen und hatte durch Blutungen eine starke Kompression des Rückenmarks mit absoluter Lähmung der unteren Körperhälfte herbeigeführt; sehr merkwürdig war die sub finem vitae auftretende starke Kolostrumsekretion der Brustdrüsen. Von einer Diagnose konnte erst nach der mikroskopischen Untersuchung die Rede sein, da weder klinisch noch bei der Sektion am Uterus ein primärer Tumor in die Erscheinung trat.

der größten Übung ihre makroskopische Diagnose möglich ist. Diese kann noch auf andere Weise sehr erschwert sein, z. B. durch große Hämorrhagien in die Geschwulstmasse, die eventuell eine Apoplexie vortäuschen. In andern Fällen, z. B. in dem Falle von Kohn, kam es wahrscheinlich infolge von Thrombosen der neugebildeten Gefäße durch die Karzinomzellen selbst zu ausgedehnten Erweichungen und Abszedierungen der Knoten, so daß nur eine genaue histologische Untersuchung der Randpartien des scheinbaren Abszesses den wahren Sachverhalt enthüllen konnte.

Über die klinischen Symptome der Hirnkarzinome wurde ebenfalls bereits vieles erwähnt, so die manchmal außerordentlich geringe Ausbildung aller Erscheinungen, speziell das Fehlen von Allgemeinsymptomen des Hirntumors. Natürlich gibt es auch wieder andere Fälle, in denen eine sehr starke Reaktion besteht. Bekannt sind auch die oft eintretenden apoplektiformen Verschlimmerungen durch Blutung in einen Tumor; nicht selten tritt dann nach einiger Zeit eine weitgehende Remission ein, als ein fast charakteristisches Symptom. Geistige Störungen sind ebenfalls in einer Reihe von Fällen beobachtet; manchmal bilden sie sogar die einzige Erscheinungsform der Neubildung. Meist handelt es sich dabei um Zustände deliranter Verworrenheit; ein Abwechseln zwischen relativ freien Perioden und solchen mit stark getrübtem Sensorium gelten als charakteristisch. In andern Fällen bestand das Bild eines rapiden geistigen Verfalls, so daß im Zusammenhang mit einigen leichten somatischen Symptomen, wie Veränderung der Pupillen und der Patellarreflexe, die Diagnose auf progressive Paralyse gestellt wurde. Hoppe[14] veröffentlichte einen Fall von multiplen Hirntumoren, der ohne Herderscheinungen, fast unter dem reinen Bild einer schweren Katatonie verlief. Interessant ist endlich noch ein Fall aus der Dissertation von Kurt Kohn, der lange fast als einziges Symptom eine Polyurie zeigte.

Soviel über die soliden Metastasen der malignen Tumoren in der Gehirnsubstanz. Eine weit seltenere und erst in den letzten 10 Jahren wiederholt beobachtete Erscheinungsform ist die diffuse Metastasierung in die Hirn- und Rückenmarkshäute.

Flache, multiple Herde in der Dura mater wurden von Sänger[4] in einem Falle von primärem Mediastinalkarzinom beschrieben. Die Hauptsymptome waren Lähmung des rechten Abduzens, starke Abnahme des Sehvermögens auf der rechten Seite bis zur Erblindung; gegen das Ende zu hohes Fieber und heftiges Delirium. Wie schon erwähnt, berichtet auch Offergeld über Fälle von kleinen, multiplen Durametastasen bei Uteruskarzinom, die in dessen Spätstadium entstehen und angeblich keine Symptome machen sollen. Ein außerordentlich seltenes und interessantes Bild von sekundärem Durakrebs entdeckte Westenhoeffer im Jahre 1903 ([15 16]). Die Pat. war ganz allmählich mit immer mehr zunehmender Schwäche erkrankt, die sich bis zu Ohnmachten steigerte; es kamen Kopfschmerzen, Erbrechen, Durchfälle dazu. Bei der Aufnahme ins Krankenhaus war die Frau benommen, der rechte Abduzens war paretisch. Es wurden in der Tiefe des Abdomens, etwas oberhalb des Nabels harte Tumoren gefühlt. Es handelte sich um ein diffus infiltrierendes Karzinom der Magenwand mit Metastasen in Lymphdrüsen, Leber, Pankreas. Im Zentralnervensystem fand sich außer kadaverösen Veränderungen, die mit den Erscheinungen einer agonalen Infektion der Pia mater mit Bacterium coli einhergingen, eine bei

makroskopischer Betrachtung ganz typische Pachymeningitis haemorrhagica interna mit Verdickung und blutigen, lose aufsitzenden Beschlägen. Außerdem wurde im Wirbelkanal, entsprechend dem 5. Lendenwirbel, ein Knötchen an der Außenseite der Dura mater gefunden. Dieses Knötchen erwies sich als von Karzinomzellen durchwachsen. Ebenso zeigte das Periost der Brustwirbelsäule und Teile der Wirbel selbst karzinomatöse Infiltration, und endlich war auch die Entzündung der ganzen Dura durch das Karzinom hervorgerufen. Die perivaskulären Lymphräume der Arterien waren mit Krebszellen, die den Zellen des Magentumors durchaus entsprachen, angefüllt; die Kapillaren der neugebildeten Membranen strotzten von diesen Zellen und von roten Blutkörperchen. An zahlreichen Stellen schien es direkt zum Platzen der Gefäße gekommen zu sein; es erfolgte dann jedesmal eine kleine Blutung und mit ihr eine erneute Aussaat von Krebsmaterial auf die Hirnhaut. Auf einen ähnlichen Fall von Orth aus dem Jahre 1899 weist Westenhoeffer selbst hin. Es konnten zwar in einem zur Verfügung stehenden mikroskopischen Präparate keine Karzinomzellen gefunden werden, doch ist er davon überzeugt, daß bei der vollständigen Übereinstimmung des sonstigen Befundes dies nur ein unglücklicher Zufall war und daß andere Stellen sicher positiven Befund ergeben hätten. Dasselbe typische Bild wird weiterhin im Jahre 1905 von Dahmen[41] und in 2 Fällen kurz von Fischer-Defoy[42] beschrieben. Bei letzterem waren Prostatakrebse das ätiologische Moment, bei ersterem fand sich ein erst 6 cm im Durchmesser betragendes Magenkarzinom. Noch ein Fall von Bleichröder aus dem Jahre 1903 wird mitgeteilt. Doch handelt es sich hier um große, flächenhafte Geschwulstbildungen und um ausgedehnte Infiltration des Duragewebes. Die hämorrhagischen Überzüge der Hirnhaut geben jedoch einige Ähnlichkeit mit dem beschriebenen Fall, obwohl es sich bei dem ganzen Bilde wohl nicht um ein anderes Stadium, sondern eine ganz andere Art von Metastasierung des Karzinoms handelt. Ähnlich verhält es sich mit dem Sektionsbefunde von Hellendall aus dem Jahre 1900[17], der bei gewaltiger Karzinominfiltration der ganzen linken Durahälfte eine Pachymeningitis carcinomatosa diagnostizierte, weil eine starke reaktive Neubildung von osteoidem Gewebe in der Dura nachzuweisen war. Der Fall hatte die Symptome einer zirkumskripten Metastase im Bereich der linken Zentralwindungen gemacht; die damals vorgenommene Lumbalpunktion ergab starke Druckerhöhung, einige weiße und rote Blutkörperchen sowie Hämatoidinkristalle, doch keine Tumorelemente.

Etwas häufiger als in der Dura wird die sekundäre Ausbreitung maligner Tumoren in den weichen Hirnhäuten beobachtet. Sarkom und Karzinom scheint dabei verhältnismäßig in gleicher Häufigkeit beteiligt zu sein. Es ist außerordentlich auffallend, daß die gesamte Literatur über diese Fälle erst 10 Jahre alt ist; früher wurde eine solche Infektion der Meningen nie beschrieben, einigemal mit Sicherheit übersehen oder falsch gedeutet. Ich glaube, das Charakteristische und Gemeinsame ebenso wie auch wichtige Unterschiede bei dieser seltenen Erkrankung, von der wir in unserem Krankenhause Ende des Jahres 1909 ebenfalls einen Fall zu beobachten Gelegenheit hatten, am besten dadurch hervorheben zu können, daß ich alle bis jetzt beobachteten Fälle kurz skizziere.

Am 9. Januar 1900 referierte Sänger[4] im ärztlichen Verein zu Hamburg über den ersten derartigen Befund. Mammaamputation. Nach einem Jahr allmähliche Zunahme schwerer Hirnsymptome: Kopfschmerz, häufiges Erbrechen, allgemeine Unruhe, Doppelsehen, doppelseitige Taubheit, rechtsseitige Fazialis- und Abduzenslähmung, schwankender Gang bei lange klar bleibendem Sensorium. Die Sektion ergab makroskopisch gar keinen Befund; mikroskopisch war eine dichte Anhäufung von Karzinomzellen an der Pia der Hirnkonvexität und an den Austrittsstellen des Abduzens, Fazialis, Akustikus, Glossopharyngeus zu sehen. Besonders waren die Gefäß- und Nervenscheiden angefüllt.

Im Juli desselben Jahres wurde von Lilienfeld und Benda[18] schon der zweite

derartige Fall vorgestellt. Eine 60jährige Dame, die schon immer an ausgesprochener Hysterie gelitten hatte, erkrankte mit Verdauungsstörungen, Erbrechen, Appetitlosigkeit; dazu nach etwa 4 Monaten Schwäche der unteren Extremitäten, die bis zu starker Parese fortschritt. Die Patellarreflexe fehlten. Trotzdem wurde bis dahin an der Diagnose Hysterie festgehalten. Da trat plötzlich eine Apoplexie ein mit Benommenheit, Parese des rechten Fazialis und des rechten Armes, artikulatorischen Sprachstörungen; nach kurzem erhöhte Puls- und Atemfrequenz, Temperatursteigerung, Cheyne-Stokessches Atmen, Exitus in tiefer Bewußtlosigkeit. — Die Sektion ergab eine große Anzahl überraschender Tatsachen. Großes Magenkarzinom der kleinen Kurvatur mit zahlreichen Metastasen. Im Zentralnervensystem fand man makroskopisch: leichtes Ödem der weichen Häute des Gehirns, massenhafte kleine Geschwulstknoten in den intraduralen Teilen zahlreicher Hirnnerven. Am Rückenmark scheinbar eine starke, akute Meningitis mit graurotem, sulzigem Aussehen der weichen Häute. An zahlreichen Nervenwurzeln kleinste Knötchen; besonders die Fäden der Cauda equina besetzt mit rosenkranzartigen Verdickungen. Mikroskopisch ergab sich eine kolossal ausgedehnte Arachnoidealkarzinose mit gleichmäßiger Infiltration der normalen Gewebsmaschen mit Geschwulstzellen. In der Peripherie des Rückenmarkes dringt die Neubildung mit den Gliasepten, den Gefäßen und den hinteren Wurzeln in die Substanz der Medulla ein, an einer Stelle bis zum Kopfe des Hinterhorns. Die Nervenbündel der Wurzeln werden durch das Karzinom nur zur Seite gedrängt, während in vielen Invertebralganglien direkte Zerstörung von Ganglienzellen durch kleine Knötchen zu verzeichnen ist. Nirgends eine direkte Ursache für die plötzliche Apoplexie.

Im Jahre 1902 folgt durch Siefert[19] die Veröffentlichung von 4 Fällen, die zeitlich weit auseinander lagen — ein Fall wurde schon im Jahre 1895 seziert —, deren genauere mikroskopische Untersuchung und endgültige Beurteilung aber erst nach jenen ersten Veröffentlichungen erfolgte. Im Archiv für Psychiatrie und Nervenkrankheiten [5] erschien etwas später eine sehr eingehende Beschreibung und Würdigung dieser Beobachtungsreihe.

Im ersten Falle bestand vom August 1898 bis Februar 1899 Seitenstechen in der Gegend des rechten 5. Interkostalraumes und, kurze Zeit später beginnend, Schmerzen im Kreuz und in beiden Beinen. Dann 3 Wochen vor der Aufnahme Kopfschmerzen. Im Status zuerst nur Ischiassymptome, besonders rechts; allmählich psychische Veränderungen, große Labilität, starke Gereiztheit. Steigerung zu ängstlich deliranter Verwirrtheit; motorische Unruhe, Halluzination, zuletzt schwere Benommenheit. Körperlich im Endstadium: Abduzensparese links, schmierende Sprache, rapide Atrophie beider Beine, Abduzensparese rechts, beiderseitige Pupillenstarre. Die Sektion ergab ein Lungenkarzinom mit totaler Mitbeteiligung der Pleura. Makroskopisch ist das Rückenmark intakt. Am Gehirn ist über der Mitte der zweiten rechten Stirnwindung Pia und Arachnoidea getrübt und dem unterliegenden, sich deutlich vorwölbenden Gehirn in Markstückgröße adhärent. Eine Reihe erbsengroßer Knoten ist in beide Großhirnhemisphären eingesprengt, und zwar so, daß jeder Tumor zum Teil dem Mark, zum Teil der Rinde angehört. Einige durchsetzen die ganze Rinde und führen zur Verwachsung von Hirn und Meningen. Mikroskopisch zeigt sich, daß die Tumoren nach den perivaskulären Lymphräumen Ausläufer aussenden; wenn ein Knoten die Rinde durchbricht, sieht man, wie die Karzinomzellen wie ein Strom über dieselbe überquellen und in die pialen Räume sich ausbreiten; in geringerem Maße findet man sie aber über die gesamte Pia und den Subarachnoidealraum zerstreut. Von dieser Infiltration sieht man wieder sekundär eine Infektion der Hirnrinde eintreten, indem sich Schläuche von Tumorzellen in dieselbe hineintreiben, oft bis zur weißen Substanz. Am ausgeprägtesten ist dieses Bild, mit Blutungen und Leukozytenansammlungen untermischt, in der Gegend der Corpora quadrigemina. Während die Meningen der Brücke und Oblongata Karzinomelemente nur in geringerer Zahl enthielten, bildeten diese im Rückenmarkskanal ein unregelmäßiges, aber fast lückenloses, zylindrisches Rohr; hier fehlt dagegen die Einwucherung in die Nervensubstanz. — Das Rückenmark zeigt in zahlreichen Fasersystemen, besonders aber in den Wurzeln starke Degenerationen. An den Nervi ischiadici ist ältere chronische Entzündung nachweisbar.

2. Fall. Hauptsächlich psychische Störungen; Unruhe, die sich allmählich bis zu heftigen Delirien steigert. Verwaschene Sprache, leichte Fazialisparese rechts und Zungendeviation. 13 Tage nach der Aufnahme plötzlich starke Paraphasie, rechtsseitige starke Fazialisparese, rechtsseitige Hemiopie, Erweiterung der linken Pupille. — Die Sektion ergibt wiederum ein Lungenkarzinom. Das Gehirn, dessen mikroskopische Untersuchung unterbleiben mußte, wies wieder eine Anzahl von Tumoren auf, mit derselben Lagerung wie im vorigen Falle. Das Rückenmark ist ebenfalls wieder von einem starken Arachnoidealkarzinom umscheidet, das an zahlreichen Stellen in die weiße Substanz eindringt.

3. Fall: Mammakarzinom. Leichte vorübergehende Lähmungserscheinungen. Plötzlich Einsetzen eines deliranten Zustandes; in den folgenden Tagen auffallender Wechsel zwischen leichter Verwirrtheit und relativ psychischer Klarheit. Tod an Bronchopneumonie und Herzschwäche. Es handelte sich auch hier außer einem isolierten Tumor im Rückenmark wieder um Hirntumoren und davon abgeleiteter Meningealkarzinose.

4. Fall. Beginn mit starken Kopfschmerzen, leichten psychischen Störungen. Lähmungen traten hier erst ziemlich spät auf. — An den Lungen wurden über dem linken Unterlappen verkürzter Perkussionsschall und zahlreiche bronchitische Geräusche gehört, so daß man hier zum ersten Male die klinische Wahrscheinlichkeitsdiagnose auf Lungenkarzinom mit Hirnkarzinose stellen konnte. — Der Sektionsbefund bestätigte die Diagnose, zeigte aber einiges Bemerkenswertes. Die Kleinhirn- und Großhirnrinde zeigte sehr starke sekundäre Invasion, die in ihrer Gesamtheit die spärlichen, zeitlich früheren soliden Tumoren des Gehirns bei weitem überwog. In den spinalen Meningen war es weiterhin nicht zu flächenhafter Ausbreitung des Karzinoms gekommen, sondern kleinste Zellansammlungen waren ohne jeden Zusammenhang, unregelmäßig um das Rückenmark zerstreut und hefteten sich dabei mit Vorliebe an die stark vermehrten Kalkplättchen der Arachnoidea an. Endlich zeigten die Hirnmeningen an zahlreichen Stellen das ausgesprochene Bild schwerer Entzündung mit Erythrozyten, Leukozyten, Fibrinmassen und zahlreichen neugebildeten Gefäßen, während die Tumorelemente zerstreuter waren. Auch die Hirnrinde erschien an diesen Stellen aufgelockert und sugilliert.

Im Jahre 1902 beschreibt Nonne[20] einen Fall von diffuser Sarkomatose der Pia mater, ohne daß es gelang, einen primären Tumor oder einen Ausgangspunkt der Wucherung zu finden. Makroskopisch fast nichts; nur feinste fleckweise Trübungen über den Hemisphären, an der Basis und in der Gegend des Chiasma und ganz gering an der Hinterfläche des Rückenmarks, wo die Infiltration gerade am stärksten war. Die Zartheit der Wucherung unterscheidet den Fall von dem gewöhnlichen Bilde der Sarkomatose.

In demselben Jahre wurde der Deutschen Pathologischen Gesellschaft ein Fall von Saxer[21] vorgestellt. Magenkarzinom; terminale Meningitis. Die Sektion zeigte stark weißliche Trübungen und seröse Exsudation der Meningen; daneben zahlreiche kleine grau-weißliche Knötchen in der Pia und den Gefäßen entlang. Mikroskopisch fand sich wieder eine vollständige Ausfüllung der Pial- und Arachnoidealmaschen mit Karzinomzellen ohne Spur einer entzündlichen Reaktion der Umgebung und starkes Einwuchern in die Hirnrinde.

Im Jahre 1904 folgen 3 Fälle von diffuser Sarkomatose der Meningen von Rindfleisch[22]. Sie waren mit starker Entzündung kombiniert, die sich auch an der Beschaffenheit der Zerebrospinalflüssigkeit zeigte. Besonders in einem Falle konnte die Differentialdiagnose erst mikroskopisch gestellt werden. Hier finde ich übrigens zum ersten Male bei dieser Affektion die Lumbalpunktion und ihr Ergebnis erwähnt.

Ebenfalls im Jahre 1904 beschreibt Siefert in den bereits zitierten Fällen von multipler Metastasierung des Deciduoma malignum die lokalen Anfänge der Infiltration der Meningen in der Umgebung der Stellen, wo ein Tumor die Hirnoberfläche durchbricht.

1905 folgen zwei Veröffentlichungen von Scholz[23]. Zweimal okkulter Magenkrebs; klinisches Bild der Meningitis; das makroskopische Sektionsbild war das einer serösen Meningitis, erst mikroskopisch fand sich die diffuse, zum Teil plaqueförmige Infiltration mit Karzinomzellen.

1906 Fall von Rehn[24]. Primärer Bronchialkrebs. An Hirnbasis und Rückenmark Karzinose der Meningen. Letzteres selbst stark von Karzinom ergriffen. Ausgedehnte Faserdegeneration und Beteiligung der Wurzeln. Klinisch anfänglich das Bild einer schweren Polyneuritis an beiden Beinen. Erst sehr spät meningeale Symptome. Druck des Liquor erhöht. Rehn hält für die unmittelbare Ursache der Faserdegeneration die Ansammlung eigenartiger, doppelbrechender Kristalle im Rückenmark.

1907: Fall von Heyde und Curschmann[25]. Langsam progressive Hirnsymptome von 7½ Monaten Dauer. Diagnose zuerst Neurasthenie, später progressive Paralyse. Befund Lungen- und Pleurakarzinom mit typischer, metastatischer Meningealkarzinose. Nebenbefund: Gliom im Gehirn. Nach der Ansicht der Autoren handelt es sich um Metastasierung per contiguitatem, von der Pleura durch die Lymphscheiden benachbarter Interkostalnerven bis zum Rückenmark. Die Verfasser halten die Diagnose in einem andern Falle für nicht allzu schwer: Chronisches Zerebralleiden, mit langsam auftretenden, anfangs intermittierend sich steigernden und vermindernden Hirnnervenlähmungen, das sehr an den Verlauf des Tumor cerebri erinnert, aber oft schwerere Stauungserscheinungen vermissen läßt: dazu in späteren Stadien die Symptome einer chronischen Meningitis cerebrospinalis.

Es folgt darauf der Fall von Marchand[26] und Knierim[27]. Magenkarzinom. Hauptsymptome waren die einer Basalmeningitis: allmählich eintretende Amaurose und Taubheit und Verlust der spinalen Reflexe. Doch wiederum keine Zeichen stark vermehrten Hirndrucks. Makroskopisch fand sich am Gehirn Ödem der Pia und leichte Trübung an der Basis. Außerdem weißliche, verschiebliche, flockige Trübungen unter der Arachnoidea, am stärksten am Chiasma und an der Unterfläche des Rückenmarks. Diese Trübungen bestehen aus Anhäufungen von Krebszellen, die ganz frei im Arachnoidealraum suspendiert sind. Sehr schön verfolgt Knierim den Infektionsweg: vom Magen in die Lymphgefäße der Bauchhöhle zu den Lymphscheiden des Flexus sacralis, mit den hinteren Wurzeln in den Subarachnoidealraum und von hier wieder sekundäre Infiltration der Scheiden vieler Gehirnnerven.

Ein Fall von diffuser, metastatischer Sarkomatose der Meningen, ausgehend von einem sehr großen Lymphosarkom des Dünndarms, beschreibt ebenfalls 1907 Stursberg[28]. Er bietet dasselbe Bild wie die Karzinomfälle, machte aber auffallenderweise nur die Symptome einer schweren Polyneuritis mit sehr starken Schmerzen. Die Erklärung dieser Erscheinung kann der Beobachter nicht bringen.

Der in der Dissertation von Heimann[29] (1908) beschriebene Fall bietet nichts Neues. Ausgangspunkt Magenkarzinom, das charakteristischerweise wieder sehr spät Erscheinungen gemacht hat: makroskopisch macht sich die Metastasierung wiederum als Ödem und streifenförmige Trübungen der Arachnoidea bemerkbar. Die Lumbalpunktion war ohne pathologischen Befund.

Sicard und Gy[30] beschreiben ein Piasarkom, das von einem Duratumor ausgegangen ist. Die stärkste Ansammlung um die Hirnnerven: daher klinisch Fazialis-, Akustikuslähmung usw. Im Lumbalpunktat waren deutliche Sarkomzellen.

Die Lumbalpunktion hatte auch in dem Falle von Stadelmann[31], wo es sich um ein Magenkarzinom mit rapid verlaufender Meningitis handelte, ein positives Resultat. Hier war jedoch die Karzinominfiltration der Meningen sehr wenig ausgedehnt, bei stärkerer eitriger Entzündung. In diesem Artikel wird noch eine weitere Veröffentlichung von Krönig in Aussicht gestellt: wiederum eine Kombination von Magen- und Meningealkarzinom, bei dem die Diagnose ebenfalls bei Lebzeiten aus dem positiven Befund im Lumbalpunktat mit Sicherheit gestellt werden konnte. Ich konnte diesen Fall leider noch nicht bis heute in der Literatur auffinden.

Im Jahre 1909 wird von Schütz[32] eine diffuse Sarkomatose der Meningen bei primärem Spindelzellensarkom des Ovariums beschrieben. Dabei handelte es sich allerdings schon um makroskopisch wahrnehmbare Verdickungen der infiltrierten Hirn- und Rückenmarkshäute. Die Erkrankung verlief unter dem Bilde einer akuten Psychose: einige Herdsymptome, wie Fehlen der Patellar- und Achillessehnenreflexe, führt der Autor auf kleine Metastasen im Rückenmark zurück.

Die Sarkomfälle ließen sich noch um viele vermehren: es fehlt nur meistens die Angabe eines primären Tumors. Doch weist Siefert schon auf eine ältere Arbeit Schlangenhaufers hin, in der als Ausgangspunkt zahlreicher Fälle von multipler Sarkomatose eine Geschwulst des Kleinhirns nachgewiesen werden konnte.

Die neuesten Beobachtungen über die Meningitis carzinomatosa wurden neuerdings auf der 82. Versammlung deutscher Naturforscher und Ärzte in Königsberg mitgeteilt. Schwarz[33] referierte über einen ausgesprochenen Fall. Seit einem Jahre Magenbeschwerden; meningitische Symptome in wechselnder Intensität, die nach einem Monat ad exitum führten; gar keine Herdsymptome. Die Lumbalpunktion ergab bei trüber Flüssigkeit massenhafte Karzinomzellen. In den Meningen das bekannte mikroskopische Bild. Kein primärer Tumor gefunden, da die Bauchsektion unterblieb. — In der Diskussion berichtet Meyer (Königsberg) über einen ähnlichen Fall. Doch im einzelnen zahlreiche Unterschiede. Dort keine, hier ausgesprochene Hirnnervensymptome: dort psychisch an Intensität wechselnde Benommenheit, hier ausgesprochenere Erscheinungen, ein Gemisch deliröser Zustände und Korssakowscher Psychose. Sehr weitgehend war hier übrigens das sekundäre Befallensein der Gehirnoberfläche. Durch Eindringen der karzinomatösen Stränge kam es zu richtigen Herden in der Gehirnsubstanz. Zytologischer Befund positiv. Primärer Tumor nicht gefunden. — Ein dritter Fall von Kalischer (primäres, operiertes Mammakarzinom) zeigt die großen Schwierigkeiten, die event. der Diagnose entgegenstehen können. Es traten hier einige Zeit nach der Operation flüchtige, diffuse Neuralgien am Thorax und an den Extremitäten auf, die hartnäckig wiederkehrten und erst nach langer Zeit von meningitischen Symptomen abgelöst wurden.

Kurz vor Abschluß meiner Arbeit erschien nochmals eine Veröffentlichung über Meningitis carcinomatosa, von Lissauer[40]. Primär war ein offenbar latent gebliebenes Zökumkarzinom. Es hatte sich 16 Tage vor der Aufnahme ein schweres zerebrales Bild entwickelt: schwere Krampfanfälle und alle Symptome eines Hirntumors in der hinteren Schädelgrube. Dann rasch zunehmende Lähmungen der Extremitäten, Hirnnervenlähmungen, Koma, Exitus. Bei der Sektion zeigte sich Dura und Nervensubstanz ganz intakt, in der Pia fanden sich nur vereinzelte, etwa bohnengroße, leicht milchig getrübte Stellen, wie sie ebenso bei Nierenkrankheiten, bei Alkoholismus oder im Alter vorkommen können. Das Mikroskop ergab eine reine Piakarzinose: Gehirnsubstanz überall frei.

Der von uns beobachtete Fall betraf einen 42 jährigen Portier, Karl Reich aus Breslau, der am 9. November 1909 in die israelitische Krankenverpflegungsanstalt aufgenommen wurde. Der behandelnde Arzt hatte einen großen Magentumor gefühlt; von der Frau des nicht vernehmungsfähigen Patienten war folgendes zu eruieren:

Sie selbst war gesund und hatte ein gesundes Kind. Der Pat. war als Kind nie krank. Schon seit vielen Jahren klagte er über anfallsweise auftretende Leibschmerzen mit Abgang von flüssigem Blut und Schleim im Stuhl: dabei Übelkeit und Appetitlosigkeit. Der Zustand dauerte immer mehrere Tage an, danach stets Besserung.

Vor etwa 13 Wochen erkrankte er wieder mit Appetitlosigkeit, Leibschmerzen, Schmerzen in der linken Seite und im Rücken und häufigem Durchfall mit Schleim und Eiter im Stuhl. Er lag etwa 4 Wochen im Allerheiligenhospital, wurde dort angeblich wegen Reißen behandelt und gebessert entlassen [1]). Nach der Entlassung war Pat. noch bettlägerig. Nach 14 Tagen trat andauernd Erbrechen auf, das 8 Tage lang anhielt. Manchmal war das Erbrechen mit hellem Blut

[1]) Die Daten einer nachträglich vom Allerheiligenhospital erhaltenen Krankengeschichte stimmen mit diesen Angaben nicht überein. Danach war der Pat. vom 28. September bis zum 9. Oktober, also nur 11 Tage, dort in Behandlung. Es wurde damals festgestellt, daß er seit 12 Jahren an Magengeschwür mit periodischen Blutungen litt. Doch wurde am

untermischt. Auch im Stuhl wurde Blut gefunden. Später hatte Pat. wieder Appetit, aß und trank alles.

Vor 5 Tagen klagte er über Schmerzen im Kopf und im Nacken, ließ sich nicht anrühren, schlug um sich, klagte, daß er nicht gut sehen könnte, und zwar zuerst auf dem rechten Auge, nach einigen Stunden auch schon auf dem linken Auge. Am folgenden Tage verlor er das Gehör, vor 3 Tagen stellte sich Schielen ein. Am Tage der Aufnahme ließ Pat. Urin unter sich.

Status praesens:

Ziemlich großer Mann von starkem Knochenbau, mit kräftiger Muskulatur, geringem Fettpolster. Haut überall welk und faltig.

Pat. liegt im Stupor da, reagiert auf Berührungen der Arme und Beine nur bei sehr starkem Drücken oder sonstiger Anwendung von starken Reizen. Dagegen ist Pat. gegen leichte Berührungen seines Kopfes und Halses sehr empfindlich, schimpft dann stark, schlägt mit Armen und Beinen um sich, fährt mit den Händen häufig an den Kopf. Es besteht dabei starke Koprolalie. Die Bauchdecken sind sehr gespannt. Es ist deshalb unmöglich, im Abdomen irgendeinen palpatorischen Befund zu erheben.

Lungen und Herz scheinen bei oberflächlicher Untersuchung, wie sie bei der starken Erregbarkeit des Pat. nur möglich ist, intakt zu sein. Der Puls erscheint leicht arhythmisch, nicht verlangsamt.

Am Hals findet sich rechterseits ein großes, bis nahe zur Schädelbasis reichendes, derbes und anscheinend sehr empfindliches Drüsenpaket. In beiden Supraklavikulargruben finden sich kleine, ebenfalls ziemlich derbe Drüsen.

Der Kopf wird etwas nach hinten gehalten, es besteht starker Opisthotonus.

Kornealreflexe vollständig erloschen.

Die Pupillen reagieren nicht deutlich auf Lichteinfall, zuweilen scheinen sie sich dabei etwas zu erweitern. — Der rechte Bulbus steht etwas nach einwärts gedreht und wird nur wenig nach außen bewegt: dagegen ist der linke Bulbus anscheinend nach allen Seiten frei beweglich. Es besteht vollständige Amaurose. Am Augenhintergrund wird die Papille beiderseits intakt gefunden. Links sieht man nach der temporalen Seite einen kurzen, schmalen, schwarzen Streifen über den Hintergrund ziehen.

Fazialis und Trigeminus scheinen intakt.

Patellarreflexe erloschen: ebenso Kremaster- und Bauchdeckenreflexe. Dagegen sind die Fußsohlenreflexe lebhaft. Babinski ist wegen der starken willkürlichen Fußbewegungen nicht eindeutig auslösbar.

Wegen Urinretention wird Pat. katheterisiert: nach Einführung des Katheters preßt Pat. denselben mit einem starken Urinstrahl heraus und der Urin kommt darauf spontan. In demselben weder Zucker noch Eiweiß: die Reaktion ist sauer.

10. November. Eine Lumbalpunktion ergibt keine Druckerhöhung. Das Punktat ist klar: spezifisches Gewicht 1002. Im Sediment etwas vermehrte Zahl der polynukleären Leukozyten. Keine Bakterien. Keine Tumorzellen. Eiweiß schwach positiv, Zucker negativ.

Wegen Urinretention muß zweimal täglich katheterisiert werden: dabei hat Pat. das Gefühl, daß ihm etwas eingeführt wird, und er schimpft stark.

11. November. Pat. ist nachts sehr unruhig, schimpft, will aus dem Bett heraussteigen, durch das Fenster gehen: er ruft nach seiner Frau und Tochter, bekommt zuweilen Erektionen und bittet seine Frau um geschlechtlichen Verkehr. Zuweilen scheint es, als ob Pat. auf dem linken Ohre etwas hört: jedoch ist es nicht mit Sicherheit festzustellen. Auch die Geruchsfähigkeit scheint

---

Magen nichts Pathologisches gefunden. Von einer Lumbago mit ischiadischen Symptomen wurde der Pat. in der kurzen Zeit seines Aufenthalts geheilt. Diese Tatsache spricht für eine passagere Affektion, ohne Zusammenhang mit dem damals noch latenten Magenkarzinom.

geschwunden zu sein: Auf Einatmung von Ammoniakdämpfen erfolgt keine Reaktion. Auf Eingu\u00df mit Glyzerin hat Pat. reichlichen, dunkelbraunen, festen Stuhlgang, in dem weder Blut noch Schleim, noch Eiter nachweisbar ist.

14. November. Die Pirquetsche Reaktion negativ.

Pat. bekommt wegen der starken Erregung Injektionen von Skopolaminmorphium, die etwa 2 bis 3 Stunden wirken.

16. November. Puls etwas arhythmisch und frequent, schwankt um 100 Schläge pro Minute; die Temperatur ist bei der Erregung des Pat. nur selten zu messen. Sie ist heute 36,8 und war überhaupt nie über der Norm. Sonst Status idem. Im Stuhl kein Blut, kein Eiter.

18. November. Gegen Abend bekommt Pat. einen Schwächeanfall: der Puls wird klein, hebt sich aber nach kurzer Zeit wieder. Pat. liegt etwa eine halbe Stunde in tiefem Koma. Dabei sind die Bauchdecken entspannt und man fühlt am linken Rippenbogen einen glatten, mit der Atmung verschieblichen Tumor, unterhalb desselben mehrere höckerige Tumoren, die sich nach der Mitte zu nicht abgrenzen lassen.

19. November. Heute abend bekommt Pat. wieder gegen 7 Uhr einen komatösen Zustand. Puls anfangs klein, später wieder voll, sehr frequent, über 120. Man fühlt jetzt deutlich einen glattrandigen, etwa fingerbreit unter dem linken Rippenbogen reichenden, mit der Atmung wenig verschieblichen Tumor, der fast bis zur Mittellinie reicht. In der Medianlinie fühlt man einen mehrhöckrigen, derben knolligen Tumor. Unter dem erstgenannten Tumor fühlt man weiter in der Tiefe und mehr nach der linken Seite zu gelegen, einen weiteren grob höckrigen, derben Tumor, der bei der Atmung sich nicht verschiebt.

Die Diagnose wurde auf Magenkarzinom mit Drüsenmetastasen in der Bauchhöhle und am Halse und metastatischer Meningitis gestellt.

Gegen ½9 Uhr abends erfolgt in tiefstem Koma der Exitus letalis.

Sektionsbefund (Herr Dr. Hofstein):

Allgemeiner Leichenbefund o. B.

Bauchsektion: Nach Eröffnung der Bauchhöhle findet sich die Leber an Größe und Beschaffenheit unverändert. Die Milz ist etwas nach oben gedrängt, nicht vergrößert. Der Magen weist einen starren, fast die ganze Wandung des Korpus durchsetzenden Tumor auf, der bis nahe an den Pylorus reicht. Er nimmt die ganze hintere Wandung in ihrer unteren Hälfte ein, reicht dann nach vorn über die kleine und große Kurvatur hinweg bis nahe der Mitte der vorderen Wandung. Diese ist nicht vollständig von Tumormasse eingenommen, sondern läßt einen gegen den Pylorus zu immer schmäler werdenden Schleimhautbezirk frei. Der Fundus ventriculi ist intakt. Der Tumor selbst ist stark zerklüftet, von ziemlich derber Konsistenz, doch schmieriger Oberfläche. Die Serosa ist spiegelnd, weist aber zahlreiche kleine, unter ihr gelegene Höcker auf. Unter dem Magen finden sich im linken Hypochondrium zwei Knollen, die voneinander getrennt sind. Der eine ist walnußgroß, von ziemlich weicher Konsistenz und schwammiger, zum Teil blaurot verfärbter Schnittfläche, der andere kirschgroß, etwas derber und von grau-weißlicher Schnittfläche. Außerdem findet man ausgedehnte Lymphdrüsenschwellungen von größtenteils derber Konsistenz, die sich bis an die großen Gefäße erstrecken und hier eine starre, zusammenhängende, die Gefäße aber nicht verengende Tumormasse bilden.

Die übrigen Bauchorgane geben zu Bemerkungen keinen Anlaß, ebensowenig die von der Bauchhöhle her sezierten Brustorgane. Die Drüsentumoren am Halse sind von derber Konsistenz und grauweißlicher Schnittfläche.

Bei der Gehirnsektion erscheint nach Abziehen der Dura mater der Liquor nicht besonders vermehrt. Die Pia ist sehr trüb und straff gespannt, läßt sich an der Konvexität leicht abziehen. Dagegen ist sie an der Basis im Bereich des Chiasma und ebenso am Pons fest angewachsen und stark verdickt und umklammert an der erstgenannten Stelle die etwas breitgedrückten Optici, an letzterer Stelle den Fazialis und Akustikus. Das Chiasma läßt sich nur mit Mühe aus

der Pia herauspräparieren, dabei reißt der Boden des dritten Ventrikels stellenweise ein. Zu beiden Seiten des Chiasma findet sich im Bereich der Schläfenlappen je ein erbsengroßes, weißliches Knötchen. An einzelnen Stellen im Bereich des Kleinhirns bestehen Verdickungen der Pia, in deren Bereich man kleine, etwa hirsekorngroße, weiße Knötchen entdeckt. Auf dem Durchschnitt ist das Gehirn von normaler Farbe und Konsistenz, ebenso ist der Blut- und Saftgehalt nicht verändert. Der linke Thalamus opticus zeigt auf dem Schnitt eine diffuse, feine, grauweiße Sprenkelung. Sonstige Anhaltspunkte für metastatische Tumoren ergibt die Zerlegung des Gehirns nicht. Die Sektion der Wirbelsäule durfte nicht ausgeführt werden.

Figur 1. Tumoren im linken Thalamus optikus. Vergrößerung: 18 fach.

Mikroskopische Untersuchung.

Der primäre Magentumor erweist sich als ein Carcinoma simplex von azinösem Bau mit spärlich entwickeltem Bindegewebe, also ein typischer Markschwamm, der die ganze Magenwand bis unter die Serosa durchsetzt. Besonders an der dem Magenlumen zugekehrten Fläche zeigt sich ein außerordentlich starker Zerfall der Neubildung: es ist oft auf weite Strecken keine einzige wohlerhaltene Zelle zu finden: dieselben sind teils zu homogenen Schollen zerfallen, teils zeigen sie starke, schleimige Degeneration. Zwischen den Zellnestern findet man vereinzelt Partien von normal gestalteten Magendrüsen, ohne daß Übergänge zwischen diesen und dem Karzinom zu beobachten sind. Der Pylorus ist im ganzen frei. Doch schiebt sich zwischen Muskularis und Schleimhaut an einer Stelle ein dicker Strang von Krebsgewebe vor, der, nach der Intaktheit der Zellelemente zu urteilen, noch ziemlich jugendlich zu sein scheint. Die Mukosa ist stellenweise erheblich mit Rundzellen infiltriert, besonders an den Grenzzonen der Tumoren.

Die Drüsenmetastasen in der Bauchhöhle und am Halse weisen zum Teil ebenfalls schon stärkere Degenerationen auf; zum größeren Teil sind ihre Zellstränge noch frischer und gut tingierbar.

Im Gehirn ist durch das Karzinom ein außerordentlich buntes Bild entstanden. Die stärksten Veränderungen zeigt der linke Thalamus opticus. Hier finden sich, durch wenig Nervensubstanz voneinander getrennt, zahlreiche, am Schnitt deutlich makroskopisch erkennbare, bis etwas über hanfkorngroße Metastasen, die sehr stark sekundär zerfallen sind und in ihrem Innern stärkere Blutungen aufweisen. Fast alle größeren Tumoren sind von mehreren gut erhaltenen Gefäßen durchzogen, die niemals in ihrem Lumen Karzinomzellen haben (Textfig. 1).

Der Subarachnoidealraum und die Maschen der Pia mater sind fast im ganzen Bereich der Gehirnoberfläche und am obersten Rückenmark, soweit es der Untersuchung zugänglich war, mit

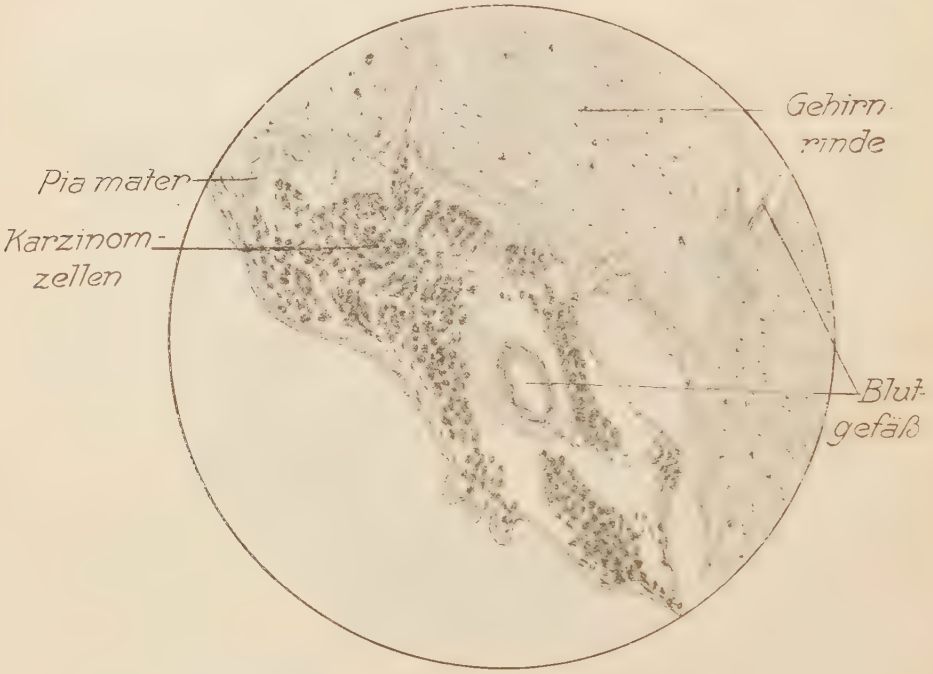

Figur 2. Meningealkarzinose. Vergrößerung: 91 fach.

Krebszellen infiltriert (Textfig. 2). Sie liegen teils in Strängen, teils in unregelmäßigen Haufen, doch oft auch ganz vereinzelt den Bindegewebszügen, vor allem aber den Gefäßen an und sind dabei in ihrer Zahl und Dichtigkeit sehr wechselnd. Sie erscheinen als kubische Zellen, von außerordentlich wechselnder Größe, doch mit dem Vorherrschen kleiner Exemplare, mit stark färbbarem Protoplasma und großem, sehr dunkel tingierbarem Kern. Die Schnelligkeit der Verbreitung erklärt sich aus den zahlreichen Zellteilungen, die man allenthalben beobachten kann. Manchmal bemerkt man beginnende Schleimbildung, durch die die Zellen gebläht und der Kern an die Seite gedrückt wird. Den Zellen des Magenkrebses, soweit sie sich noch im Jugendstadium befinden, also besonders aus den Strängen in der Pylorusgegend, sind sie völlig adäquat. Mit der Pia tritt das Karzinom zwischen den Windungen in die Tiefe der Sulci von Groß- und Kleinhirn, um sich hier meist besonders reichlich anzusammeln: es hat oft den Anschein, als ob sich die Zellen hier festgefangen hätten. Dasselbe Bild findet sich an der Fissura mediana des Rückenmarks. Von der Pia aus umscheidet das Karzinom in mehr oder weniger dichter Schicht die Nervenwurzeln und dringt auch in die gröberen Bindegewebssepten derselben ein, ohne die Nervensubstanz selbst anzugreifen. Um den Nervus

opticus und die Acustici findet sich außer dieser Infiltration der Scheiden auch noch eine beträchtliche Vermehrung des Piabindegewebes, in dem teilweise auch eine reichlichere Infiltration mit Rundzellen zu sehen ist. — Die makroskopisch in der Pia beobachteten Knötchen bestehen aus Karzinom, doch scheint es sich nicht um konzentrisch gewachsene Metastasen, sondern um eine reichlichere Ansammlung von konglomerierten Krebszellen zu handeln. — Während nun eine diffuse Krebsinfiltration oder Auffaserung der obersten Hirnrindenschichten nirgends zu sehen war, zeigte sich ein herdförmiges Eindringen des Karzinoms mit den Blutgefäßen in die Hirnsubstanz. Auf den meisten Schnitten trifft man Gefäße, von den malignen Zellen umscheidet, schon mitten im Gehirn; nur ein paar vereinzelte Stellen zeigen mit Deutlichkeit, wie die Gefäße von der Pia in die Hirnrinde eintreten und mit ihnen auch die Neubildung sich einschleicht. Je

Figur 3. Perivaskuläre Krebsinfiltration im Gehirn. Vergrößerung: 70 fach.

größer nun die Gefäße, desto gewaltiger auch, entsprechend dem größeren Lymphraume, die sie umgebende Infiltration. Oft kann man dicke Stränge eine lange Strecke weit in den Spalten der Gehirnsubstanz verfolgen. Um solche Stellen herum findet sich dann regelmäßig eine Aussaat feinster Zellkomplexe, die sich den abgehenden Seitenästen der Arterien entlang nach allen Richtungen ausbreiten (Textfig. 3). Die feinen Kapillaren sind nur von einer einfachen Schicht von Krebszellen umgeben: außerhalb derselben sieht man im günstigen Falle noch eine feine, kapillare Spalte, die dann durch ein zartes Endothel gegen die Hirnsubstanz ihren Abschluß findet. Das zeigt mit Deutlichkeit, daß die Neubildungen in den präformierten perivaskulären Lymphräumen sich etabliert haben, die auch an freien Gefäßen regelmäßig beobachtet werden können (Textfig. 4). Freilich begann kurze Zeit nach der Fixierung der Zellen an diesen Stellen auch schon ihr weiteres Wachstum: die perivaskuläre Hülle wird durchbrochen und es entwickeln sich Knötchen in die Hirnsubstanz hinein. Diese hat dabei sicher einen gewissen Druck auszuhalten: denn wir sehen, wenn im Gehirn zufällig Faserzüge an einem im Wachstum befindlichen Knötchen vorbeiziehen, wie sie zuerst zur Seite gedrängt, einen Bogen um das Karzinom beschreiben, um erst in einem

weiteren Stadium, sei es durch verstärkten Druck, sei es durch verdauende Einflüsse auseinandergesprengt zu werden. Dieser Infiltrationsprozeß, den man, natürlich nicht im streng pathologisch-anatomischen Sinne, sondern nur rein morphologisch eine Meningoencephalitis carcinomatosa nennen könnte und der zur Anhäufung einer recht beträchtlichen Gesamtmasse von Karzinom in der Gehirnsubstanz geführt hat, verteilt sich ziemlich ungleichmäßig auf die verschiedenen Hirnbezirke. Es scheint ja an der Großhirnrinde kein Teil ganz frei zu sein, doch ist vor allem die ganze Konvexität in viel geringerem Maße befallen als die Hirnbasis, und auch hier wechseln stark und gering befallene Teile nebeneinander ab. Von der Insel aus dringen starke Zapfen in die Tiefe und erreichen an einer Stelle sogar die Capsula interna, doch ohne sie gegen den Nucleus caudatus zu zu überschreiten. Im Bereich der Medulla oblongata und des Hirnstammes scheint

Figur 4. Beginnender Krebsknoten im Gehirn bei starker Vergrößerung. Vergrößerung: 460 fach.

das Befallensein der Nervensubstanz weniger intensiv zu sein: man findet in Brücke, Vierhügeln, Kleinhirn meist nur vereinzelte Knoten um die größeren Gefäße. Das Rückenmark, soweit es zur Untersuchung bereit lag, zeigte überhaupt keine sekundäre Invasion. Die Wandungen der Ventrikel und die Plexus chorioidei waren ebenfalls intakt.

Es fragt sich nun: wie ist dieses pathologisch-anatomische Bild entstanden und inwiefern deckt es sich mit der klinischen Erscheinungsform der Erkrankung? Es finden sich in der Literatur zweierlei Ansichten über den Weg, den die Metastasen des Karzinoms bis zu den Meningen einschlagen können. Es wird von den beiden Seiten einerseits die Lymphbahn, anderseits die Blutbahn als der allein maßgebende Faktor angesehen. Siefert, der Hauptvertreter der letzteren Auffassung, beschreibt auf Grund seiner Beobachtungen drei Phasen, in denen die Überschwem-

mung des Zentralnervensystems mit Krebsmaterial vor sich gehen soll. In der ersten Phase entstehen auf dem Blutwege Tumoren meist an der Grenze von Rinde und Mark und greifen gleichmäßig nach beiden Richtungen um sich. In der zweiten Phase wird von einzelnen dieser Knötchen die Rindenoberfläche erreicht; das Karzinom schiebt sich zwischen die beiden Blätter der Pia, dringt zwischen ihr und Hirnoberfläche ein, durchbricht schließlich auch die Pia nach außen und gelangt so in den subarachnoidealen Raum; hier erfolgt rapide Weiterentwicklung, entweder in ununterbrochener Flächenausdehnung oder dadurch, daß Zellelemente sich loslösen, mit dem Lymphstrom verschleppt werden und sich selbständig weiterentwickeln. So entsteht in kurzer Zeit das ausgesprochene Bild der Meningealkarzinose oder, wenn Entzündungsprodukte in den befallenen Hirnhäuten in stärkerem Maße gebildet werden, der Meningitis carcinomatosa. In der dritten Phase kommt es zur Invasion und Arrosion der Hirn- und Rückenmarksubstanz und der Nerven an ihren Austrittstellen. Diesen Verlauf weist Siefert an 4 Fällen von Gehirnkarzinom und auch bei seinen Beobachtungen von Metastasen des Deciduoma malignum nach. Zu ganz andern Resultaten kommen andere Forscher, z. B. Knierim, Curschmann usw. Ersterer verfolgt die ganze Neubildung auf dem Lymphwege von ihrem Einbruch in die Lymphgefäße des Magens durch die Drüsenmetastasen des Abdomens bis zum Kreuzbein und hier durch die Scheiden der Sakralnerven bis in den Rückenmarkskanal. Ähnliche Verhältnisse nehmen Heyde und Curschmann an; hier soll das Lungenkarzinom von den Pleurametastasen aus durch die Lymphscheiden von Interkostalnerven in den Wirbelkanal vorgedrungen sein. Daß die Auffassung Sieferts nicht die in allen Fällen richtige sein kann, das ergibt sich schon aus der Tatsache, daß in vielen Fällen die Metastasen der sog. ersten Phase trotz genauer Sektion gar nicht gefunden werden. Das war bei Knierim, bei Heimann, bei Heyde-Curschmann u. a. der Fall. Es wäre ja ganz gut denkbar, daß der Sitz des primären Tumors ein Wort bei der Art der Metastasierung mitredet, daß also das Lungenkarzinom bei seiner Propagation zum Zentralnervensystem den Blutweg, der Magenkrebs dagegen den Lymphweg bevorzugt. Jedenfalls sind beide Infektionsmöglichkeiten vollauf anzuerkennen, wie auch Rehn z. B. zugibt. In unserem Falle nun konnte ein ganz klares Bild über diese Verhältnisse nicht gewonnen werden; doch gibt es eine Erklärungsmöglichkeit, die m. A. nach durchaus nicht ohne weiteres von der Hand zu weisen ist. Das Magenkarzinom war in der ganzen Art seiner Metastasierung durchaus nicht typisch verlaufen. Strümpell gibt an, daß er bei Magenkrebs die sog. Virchowsche Drüse niemals gesehen habe. Sie fand sich zwar in unseren Fällen auch bei Stadelmann; bei unserem Patienten bestanden aber sogar deutliche Drüsenpakete in beiden Supraklavikulargruben und außerdem auf der rechten Seite des Halses eine sehr große, bis nahe zur Schädelbasis reichende Drüsengeschwulst; trotz dieser ganz seltenen und dabei außerordentlich umfangreichen Metastasierung sind im Abdomen wieder außer den Lymphdrüsen alle andern Organe frei gefunden

worden, auch die sonst fast regelmäßig betroffene Leber. Nebenbei bemerkt ist diese letztere Erscheinung auch bei Knierim ausdrücklich vermerkt. Sehen wir uns nun anderseits nach Bildungen im Gehirn um, die der ersten Phase nach Siefert entsprechen würden, so fällt unser Blick auf den linken Thalamus opticus. Hier haben wir solide Tumoren von doch schon bemerkenswerter Größe mit starkem, degenerativem Zerfall; kaum eine einzige Zelle gut erhalten. Dem gegenüber zeigt sich die Neubildung in Meningen und Gehirnoberfläche ganz frisch; alle Zellen von schöner Form und gut färbbar. Dieser Unterschied gilt allen Autoren als Zeichen ganz verschiedenen Alters. Es wäre ja noch die Erklärung denkbar, daß die selbständig in der Zerebrospinalflüssigkeit suspendierten Keime eine weit bessere Ernährungsmöglichkeit haben als die zu einem geschlossenen Tumor konglomerierten Zellen und sich daher eventuell sehr lange frisch erhalten können, doch hat offenbar noch niemand auf dieses Moment größeres Gewicht gelegt. Halten wir also daran fest, daß die Thalamustumoren früher entstanden sind als die Infiltration der Pia mater, so ergibt sich noch eine weitere Schwierigkeit. Wir müssen annehmen, daß mit Beginn der Meningealkarzinose auch starke Erscheinungen aufgetreten sind, dieselbe also ein Alter von 15 Tagen aufzuweisen hat. Von irgend welchen Störungen, die auf Hirntumor deuten könnten, wird aber vor dieser Zeit gar nichts berichtet. Es müßte also die schon früher erfolgte Entwicklung der Tumoren im Thalamus, einem Gebiete, das sonst auf Läsionen mit den mannigfachsten schwersten Erscheinungen reagiert, völlig symptomlos verlaufen sein. Aber auch die Möglichkeit hält z. B. Monakow nicht für ausgeschlossen, da alle sensiblen und sensorischen Bahnen in solch ausgiebiger Weise von beiden Thalami aus versorgt werden, daß eine auch starke, einseitige Läsion keine Erscheinungen zu machen braucht. Es wären nun noch drei Fragen zu erörtern: sind die Thalamusmetastasen auf dem Blut- oder Lymphweg entstanden? Stehen sie mit der Lymphdrüsenmetastase des Halses in Verbindung? In welcher Weise haben sie die Meningealkarzinose herbeigeführt? — Alle diese Fragen sind nicht mit Sicherheit zu beantworten. Die gut erhaltenen Gefäße innerhalb der Tumoren sprechen für Lymphinfektion. Doch läßt sich nicht ausschließen, daß vielleicht ein größerer Knoten auf dem Blutweg entstanden ist und beim Wachstum durch Einbruch in die Lymphbahn Tochterknoten erzeugt hat, ein Verhalten, das Siefert selbst bei seinem ersten Falle beschreibt. Ein Zusammenhang zwischen der großen, karzinomatösen Drüse und diesem Herd ist sehr wahrscheinlich. Leider wurde bei der Sektion, wo die ganzen Verhältnisse natürlicherweise nicht so genau überblickt werden konnten, nicht weiter auf einen derartigen Zusammenhang geachtet. Es können Keime in die Halsarterien eingebrochen sein und dabei die Metastase herbeigeführt haben. Daß Drüsen und befallener Hirnteil auf verschiedenen Körperseiten liegen, braucht dabei nicht aufzufallen, da ja die Arteriae communicantes an der Hirnbasis die Verbindung zwischen den Arterien beider Seiten herstellen. Eine isolierte Metastasierung entlang dem Gefäßstrange auf dem Lymphwege ist weniger wahrscheinlich, da doch die Lymphbahnen an der Gehirnbasis in

weiter Kommunikation miteinander stehen und daher multiple Keimaussaat viel natürlicher wäre, zumal hier die Verschleppung der Keime viel langsamer und wahrscheinlich auf dem retrograden Wege durch aktives Wachstum hätte erfolgen müssen. Was endlich noch die Propagation der Krebszellen vom Thalamus selbst aus betrifft, so wurde nirgends eine Stelle gefunden, wo der Tumor die Oberfläche des Thalamus durchbricht und in die Pia übergeht. Doch kann der Zusammenhang ja ebensogut auf dem Wege der Lymphscheide eines großen Gefäßes hergestellt worden sein. Endlich ist auch eine neue, zweite Metastasierung von den Lymphdrüsen aus, diesmal vielleicht auf dem Lymphwege, nicht auszuschließen.

Doch wie dem auch sei, jedenfalls war die Anschoppung der pialen und arachnoidealen Räume und wohl auch der Lymphspalten des Gehirns eine ziemlich rasche, denn die Erscheinungen traten mit außerordentlicher Heftigkeit ein. Es war das Bild einer rapid verlaufenden Meningitis. Nun war von eitriger Infiltration nirgends irgend etwas zu sehen, es mußten also die Karzinomzellen selbst alle Erscheinungen hervorgerufen haben. Auf die Infiltration der Lymphscheiden und des Perineuriums jedes neuen Hirnnerven folgte offenbar sofort dessen Funktionsausfall. Dabei kann von einem stärkeren Druck auf die Nervensubstanz durch das Karzinom nicht die Rede sein; ebensowenig wie die bindegewebigen Verwachsungen an Akustikus und Optikus deren plötzliche Lähmung erklären können. Auch von Degenerationen der Nerven ist wenig zu sehen. Wir müssen vielmehr annehmen, daß die Karzinomzellen mit einem Schlage toxische Substanzen von ungeheurer Menge an Nerven- und Großhirnrinde heranbringen und diese nach kurzer Zeit dazu führen, ihre Funktionen einzustellen. Es wird dabei, wenigstens in unserem und andern rasch verlaufenden Fällen jedes Reizstadium vermißt, wie es z. B. jede Meningitis aufweist; bei dieser meist lange Zeit Erhöhung der spinalen Reflexe, hier sehr bald Verschwinden derselben; dort sind Krämpfe an der Tagesordnung, hier finden sich oft, wenn auch nicht in unserem Falle, plötzlich einsetzende Lähmungen, namentlich der unteren Extremitäten, manchmal sogar einer ganzen Körperhälfte. Auch die Delirien können bekanntermaßen als Lähmungserscheinungen aufgefaßt werden, indem die Zentren des Bewußtseins und gewisse regulierende und reflexhemmende Zentren außer Funktion gesetzt werden. So ergibt sich die interessante Tatsache, daß wir auch jetzt wieder auf die längst vor der Kenntnis der Meningealkarzinose von Oppenheim aufgestellte Theorie von der Toxinwirkung des Krebses auf die Nervensubstanz zurückgreifen müssen, obwohl wir nun eine anatomische Grundlage für die Gehirnerscheinungen gefunden haben.

Wenn wir bei den letzten noch zu besprechenden Punkten die Fälle von Deziduoma und Sarkomatose der Meningen ausschalten, von welch letzteren mit Sicherheit drei metastatischen Ursprungs waren, nämlich von Tumoren der Dura, des Ovariums bzw. des Dünndarms sich ableiteten, so ergibt sich, daß in den letzten 11 Jahren, wenigstens soweit mir die Literatur zu Gebote stand, 19 Fälle von metastatischer Gehirnhautkarzinose beobachtet worden sind. In weitaus über-

wiegender Zahl war ein Magentumor der ätiologische Faktor, 8mal mit Sicherheit und in dem Fall Schwarz, wo die Bauchsektion unterblieb, mit größter Wahrscheinlichkeit. Die übrigen Fälle verteilen sich auf Lungen- und Mammakrebse [1]). Es ist sehr auffallend, daß es in zwei Fällen gegen einen operierte Mammakarzinome sind, die nach einer Latenzzeit von ¾ bzw. 1 Jahre zur Infektion der Meningen führten. In der Literatursammlung von Kurt Kohn findet man ebenso des öfteren solide Gehirnmetastasen bei operiertem Mammakarzinom. Sollten vielleicht die veränderten anatomischen Verhältnisse, wie sie durch die Amputation der Mamma entstehen, diesen seltenen Weg der Metastasierung begünstigen? Um direkte Implantation der malignen Keime in die Blut- oder Lymphbahn kann es sich dabei nicht handeln, denn die ersten Erscheinungen der Propagation des Karzinoms liegen ja von dem Zeitpunkte der Operation weit entfernt. Da das ganze Lymphgefäßsystem der Mamma, des subkutanen Gewebes und sogar der Musculus pectoralis entfernt wird, ist der Weg von eventuell im Operationsgebiet zurückgelassenen Keimen zu den Lymphgefäßen der Pleura wesentlich nähergerückt, und von hier könnte durch die Scheiden der Interkostalnerven die weitere Verschleppung bis in den Wirbelkanal erfolgen.

Das Magenkarzinom konnte in unserem Fall im Leben noch diagnostiziert werden; auch die von der Frau des Patienten gegebene, sehr unklare Anamnese weist zuletzt auf das Leiden hin, obwohl die angeblich schon seit vielen Jahren bestehenden Beschwerden viel eher an eine Darmerkrankung denken ließen und die zuletzt eingetretene weitgehende Besserung für einen Magenkrebs doch auch nicht sehr verständlich ist. Man könnte aber fast behaupten, daß in diesen Fällen von Metastasierung ins Gehirn der Verlauf des primären Karzinoms immer ein mehr oder weniger abnormer ist. In den Fällen von Scholz wurde das Magenkarzinom gar nicht vermutet, bei Heimann setzten stärkere Stauungserscheinungen erst 14 Tage vor Beginn der nervösen Erscheinungen ein, in dem Falle Lilienfeld-Benda, wo schon sehr lange nervöse Magenbeschwerden bestanden, wurde sogar an der Diagnose Hysterie festgehalten, und die Hirnsymptome schienen anfangs auch in dieses Krankheitsbild zu passen. Dieselbe klinische Diagnose wurde in dem noch zu besprechenden Fall Eberth gestellt, wo es sich um primären Lungentumor handelte. Überhaupt bieten, wie übrigens schon früher bemerkt, gerade diese Karzinome der Erkennung die allergrößten Schwierigkeiten. Sie verlaufen fast alle symptomlos und boten meistens eine Überraschung für den Obduzenten. Erst durch die Erfahrungen bei 2 Fällen belehrt, konnte Siefert bei einem weiteren Fall aus einem spärlichen perkutorischen und auskultatorischen Befund und im Hinblick auf die Erscheinungen der sekundären Gehirnkarzinose einen primären Lungentumor mit Recht annehmen.

Wenn nun die Metastasierung im Zentralnervensystem erfolgt ist, so entwickelt sich ein Krankheitsbild, welches bei zahlreichen typischen Symptomen doch in

[1]) Dazu kommt 1911 noch ein Zökumkarzinom (Lissauer).

Einzelheiten außerordentlich verschiedenartig verlaufen kann. Betrachten wir nur die großen Unterschiede in der Dauer der Erkrankung. In unserem Falle das Bild einer schwersten Zerebrospinalmeningitis, mit stärkster Störung des Sensoriums, mit Schlag auf Schlag erfolgenden Nervenlähmungen. Nur 15 Tage lang konnte der Körper dem vergiftenden und zerstörenden Einflusse der mit einem Male auf das gesamte Zentralnervensystem wirkenden Krebskeime standhalten. Im strikten Gegensatze dazu nennen Heyde und Curschmann nach ihrer Erfahrung dieselbe Erkrankung ein exquisit chronisches Zerebralleiden; allerdings war in ihrem Falle die Gesamtdauer der Gehirnerscheinungen $7^1/_2$ Monate. Ganz rapid scheint der Fall Stadelmann verlaufen zu sein; wenn ich die spärlichen klinischen Angaben richtig gedeutet habe, wickelte sich das ganze Bild hier innerhalb 5 Tagen ab. Es bestand freilich eine starke, eitrige Infiltration der Meningen, der gegenüber die Karzinomatose sogar in den Hintergrund trat. Meistens aber steht die Verlaufsdauer der Fälle ungefähr in der Mitte zwischen beiden Extremen, bei Siefert zog sich die Erkrankung einmal 5 Wochen, einmal 2 Monate und einmal $4^1/_2$ Monate hin. Natürlich wird die Dauer der Erkrankung in der Hauptsache von der Ausbreitung und der Intensität des Infiltrationsprozesses bedingt. Darüber scheinen sich die Autoren einig zu sein, daß nach der erfolgten Dispersion der Keime in dem Subarachnoidealraume das Leben höchstens noch einige Wochen möglich ist. Bei Siefert tritt dieses Ereignis meist ziemlich spät ein, und die klinischen Symptome sind bis dahin auf das Wachstum der multiplen Metastasen in der Hirnsubstanz zurückzuführen. Daß andrerseits eine echte, eitrige Meningitis auf das Krankheitsbild auch sehr erschwerend einwirkt, wie in dem Falle von Stadelmann, oder eine weitgehende Infiltration der Hirnrinde, wie sie in dem von uns beobachteten Falle bestand, die Vergiftung der Nervensubstanz außerordentlich beschleunigen muß, versteht sich ganz von selbst. Trotz dieser Verschiedenheiten im Verlaufe bietet die Erkrankung doch meistens eine Reihe charakteristischer Momente, die bei einiger Kenntnis über die bis jetzt veröffentlichte Literatur in der Mehrzahl der Fälle die Diagnose ermöglichen könnten, allerdings vielleicht nicht immer. Siefert äußert sich über diesen Punkt mit folgenden Worten:

„Die Meningealkarzinose verläuft unter dem Bilde schwerer meningealer Reizung. Hier finden sich — ohne Stauungspapille — Kopfschmerzen, Nacken- und Wirbelsäulensteifigkeit, Schwindel, Erbrechen, Wurzelschmerzen: es gesellen sich Erscheinungen lokalisierter Reizungen oder umschriebener Substanzausfälle — Jacksonsche Krämpfe, Mono- und Hemiplegie, Sprachstörungen, Paresen der Blase usw. — hinzu, auf psychischem Gebiete machen sich oft, remittierend, Delirien geltend. Der Verlauf ist im allgemeinen afebril, die Gewichtsabnahme enorm, der Tod tritt zumeist innerhalb weniger Wochen ein; derartige Fälle sind m. E. unter Umständen wenigstens mit Wahrscheinlichkeit diagnostizierbar, namentlich dann, wenn zerebrale und spinale Symptome gleichzeitig deutlich ausgeprägt sind. Die Wahrscheinlichkeit ihrer Erkennung wächst natürlich, sobald der primäre Herd eruiert ist.“

„Eine andere Kategorie von Fällen ähnelt in ihrem Verlauf der progressiven Paralyse. Hier werden, neben der Kenntnis des primären Tumors, die Abwesenheit luetischer Antezedentien, die außerordentliche Raschheit des Verlaufs, das Vorhandensein spinaler Reizerscheinungen und

mancherlei andere als atypisch ins Auge fallende Symptome gelegentlich zur Diagnose führen können."

„Eine letzte Gruppe verläuft unter dem Symptomenkomplex der multiplen Neuritis. Die hierher gehörigen Fälle dürften wohl am schwierigsten zu diagnostizieren sein; indes mag vielleicht auch hier, bei Kenntnis eines primären Tumors, dem Mangel eines sonst nachweisbaren ätiologischen Momentes und falls der Polyneuritis fremde Symptome — Rindenkrämpfe usw. — auftreten, die Stellung einer Wahrscheinlichkeitsdiagnose gelingen."

Eine sehr schöne Zusammenfassung und Gruppierung der vorkommenden Symptome findet sich bei Knierim:

„Anfangs allgemeine Beschwerden: Kopfschmerz, Mattigkeit, Übelkeit, Apathie, Schwindel, Erbrechen. Dann event. psychische Störungen, die an die Erscheinungsformen der Hysterie, der Paralyse, der Neurasthenie, event. auch der Dementia praecox anklingen können; es folgen allmählich Ausfallserscheinungen von seiten der Hirnnerven; Lähmungen, langsam fortschreitend. Mitunter starke Schwankung der Störungen. Fast ausnahmslos Fehlen besonderer Hirndruckerscheinungen. Später meist Auftreten der spinalen Erscheinungen; Schmerzen und Steifigkeit an Kopf und Wirbelsäule, sehr große Druckempfindlichkeit an diesen Stellen. Paresen der Extremitäten usw. Erlöschen der tiefen Reflexe. Darauf pflegen dann die Endsymptome zu folgen, nämlich Delirien und komatöse Zustände, wenn auch anfangs oft noch mit relativer Klarheit des Bewußtseins abwechselnd."

Die diagnostischen Erwägungen von Heyde und Curschmann sind bereits erwähnt. Sie betonen das Chronische der Erkrankung, die Hirnnervenlähmungen mit ihren anfänglichen Remissionen, gleichzeitig mit einem Allgemeinzustand wie beim Tumor cerebri, doch ohne stärkere Stauungserscheinungen und das in späteren Stadien sich noch daran anschließende Bild einer chronischen Meningitis cerebrospinalis.

Von all diesen Symptomen ist natürlich nur eine gewisse Zahl in jedem einzelnen Fall zu erwarten, während gegenteilige Zeichen auch noch nicht gegen die Diagnose zu sprechen brauchen. So gibt es z. B. Fälle, die mit hohem Fieber verlaufen sind. Dieses kann durch begleitende eitrige Infiltration der Meningen bedingt sein, es kann auch durch Vorgänge am Herd des primären Tumors entstehen. Übrigens genügt auch die massenhafte Überschwemmung des Körpers mit den Giftstoffen der Krebszellen, um starke Temperaturerhöhung zu bedingen, ebenso wie direkte Einwirkungen auf das Gehirn störend die Zentren der Wärmeregulation beeinflussen könnten.

Es kann in einem solchen Fall auch einmal eine Stauungspapille auftreten, wie sie z. B. Stadelmann und Lissauer beobachtet haben. Oder es kann sich das Krankheitsbild in ganz kurzer Zeit abwickeln und jede Remission vermissen lassen.

Das wichtigste Hilfsmittel zur Stellung der Diagnose bei der Zerebrospinalkarzinose ist in diesen diagnostischen Erwägungen der Autoren noch gar nicht erwähnt; das ist die Lumbalpunktion.

Schon 1891 von Quincke angegeben, scheint sie sich doch noch vor dem Jahre 1904 nicht allgemein eingebürgert zu haben; sogar in den Krankengeschichten der Nervenkliniken wird ihre Angabe vermißt. Ganz sporadisch findet sie sich bei Hellendall, in dem Fall von ausgedehnter Pachymeningitis carcinomatosa, wo sie schon im März 1899 vorgenommen wurde.

Sie ergab außer starker Druckerhöhung nur einige Erythrozyten und Hämatoidinkristalle als pathologische Bestandteile. Doch hält der Autor das Fehlen von Karzinomzellen im Punktat nach dem Ergebnis der Sektion für selbstverständlich. Freie Zellen könnten im Subarachnoidealraum nur vorkommen, wenn erstens die Geschwulst an irgendeiner Stelle denselben durchbrochen hat, und wenn sie zweitens Zeichen von Erweichung aufweist. Während nun die erste Bedingung erfüllt gewesen wäre, handelte es sich um einen harten Skirrhus, der natürlich keine Tendenz zur Dispersion der Keime in sich trägt, wie wir sie in so großartigem Maßstabe in unseren Fällen von Arachnoidealkarzinose sehen. In einem weiteren Falle von Pachymeningitis carcinomatosa, nämlich dem im Jahre 1903 von Westenhöffer veröffentlichten, war die Punktion des Wirbelkanals ebenfalls resultatlos, wenigstens in bezug auf Tumorzellen: hier war eben umgekehrt die Arachnoidea nach dem Sektionsbefunde frei von Tumor. Jetzt werden die Mitteilungen zahlreicher. 1904 stellte Rindfleisch charakteristische Veränderungen der Lumbalflüssigkeit bei Sarkomatose der Meningen fest: Erhöhung des Drucks und des Eiweißgehaltes, spontane Gerinnbarkeit, bald dichte, bald feinflockige Gerinnsel und Vermehrung der morphologischen Bestandteile. Einmal wurden sogar Tumorelemente nachgewiesen, ohne allerdings noch die genügende diagnostische Deutung zu finden. 1905 bei Scholz dann wieder nichts Besonderes, bei Rehn 1906 nur stark vermehrter Druck, bei Heimann 2 Jahre später die Notiz: Lumbalpunktion o. B.: in demselben Jahre aber Sarkomzellen in dem Fall von Sicard und Gy und massenhafte Karzinomzellen bei Stadelmann. Dieser weist dabei auf die außerordentliche Bedeutung eines solchen Befundes hin, im Gegensatze zu dem Inhalt eines Punktates aus den serösen Körperhöhlen, wo ja eine Verwechslung mit Endothelzellen sehr leicht möglich ist. In der Ärzteversammlung in Königsberg im September 1910 werden 3 Fälle mit positivem Zellbefund mitgeteilt; doch weist Meyer dabei auf die Schwierigkeit der Deutung der Zellen selbst bei Härtung des Liquor hin.

In unserem Fall wurden unglücklicherweise wieder keine Krebszellen im Punktat entdeckt. Überhaupt war es sehr auffallend, daß weder der Druck erhöht, noch das spezifische Gewicht oder der Eiweißgehalt vermehrt war. Nur eine leichte Zunahme der polynukleären Leukozyten. Das Fehlen der Krebszellen ist als Zufall zu betrachten. Die übrigen Erscheinungen zeigen, wie variabel auch in diesem Punkt die einzelnen Fälle verlaufen können. Je nach dem Grad und der Art der reaktiven Exsudation des meningealen Blut- und Lymphapparates ist man aus dem jeweiligen Ergebnis der Punktion berechtigt, eine zerebrospinale Meningitis, oder bei einfacher Druckerhöhung eine einfach seröse Meningitis carcinomatosa oder wenn auch diese fehlt, nur eine Meningealkarzinose zu diagnostizieren. Sind auch keine Tumorzellen nachweisbar und Symptome der Erkrankung, sowie der primäre Tumor verschleiert, so ist evtl. die Diagnose nicht möglich. Unser Fall nun konnte trotz eines Teiles dieser Schwierigkeiten mit annähernder Sicherheit gedeutet werden. Wenn auch der Tumor am Magen in den ersten Tagen nicht fühlbar war, wegen der starken Spannung der Bauchdecken, so bürgte uns doch die Angabe des behandelnden Arztes für die Richtigkeit der Annahme eines Magenkarzinoms, und außerdem waren ja die gewaltigen Lymphdrüsenmetastasen am Halse der Beobachtung zugänglich. Andrerseits bestand das ausgesprochene Bild einer ganz akut einsetzenden und rapid verlaufenden diffusen Meningitis; denn wie sollte sonst die völlige Bewußtseinsstörung und die gewaltigen Delirien gepaart mit Schlag auf Schlag einsetzenden, bald die rechte, bald die linke Seite betreffenden Hirnnervenlähmungen und Erlöschen der spinalen Reflexe gedeutet werden?

Wenn nun die Lumbalpunktion statt des vielleicht zuerst erwarteten dicken Eiters, zum allermindesten aber gewaltigen Druckes fast ganz normale Verhältnisse ergab, so blieb nunmehr nur die Annahme des verderblichen Einflusses von irgendwelchen toxischen oder sonstigen dem Zentralnervensystem fremden Körpern übrig. Ein kurzer Einblick in die neuere einschlägige Literatur mußte dann zur richtigen Diagnose führen.

An dieser Stelle möchte ich noch kurz auf einige mit Sicherheit hierher gehörige Fälle aus der Zeit vor Sänger hinweisen, wo nicht nur eine klinische, sondern auch eine pathologisch-anatomische Fehldiagnose gestellt worden ist.

Ganz abgesehen von den zahlreichen Fällen, wo eine mangelhaft durchgeführte oder ganz unterlassene mikroskopische Untersuchung von Gehirn, Rückenmark und Meningen eine nachträgliche Richtigstellung von vornherein unmöglich macht, ist es vor allem der Fall Eberth[34] aus dem Jahre 1870, der von allen Autoren gewissermaßen als Paradigma aufgestellt wird. Der Verlauf war sehr chronisch. Ein halbes Jahr lang beständig Kopfschmerzen, Schläfrigkeit und Verlangsamung der psychischen Vorgänge: allmählich Störungen von seiten der Gehirnnerven: zuletzt Lungenerscheinungen. Eberth beschreibt bei dem Sektionsbericht zwei verschiedene Tumoren, ein „Endotheliom" des ganzen Unterlappens der linken Lunge und eine „ziemlich mächtige Epithelwucherung der Arachnoidea und des Subarachnoidealraumes". Die Anordnung ist die typische entlang der Gefäße, bis tief in die Gehirnsubstanz hinein. Nach unseren heutigen Erfahrungen kann es keinem Zweifel unterliegen, daß die beiden Neubildungen miteinander in Zusammenhang standen und daß der Lungentumor primär war. — In gleicher Weise deutet Siefert, der allen Veröffentlichungen auf diesem Gebiete nachforscht, einen Fall von Pfeiffer aus der Medizinischen Klinik zu Bonn: „Über eigenartige Veränderungen in der Arachnoidea, den extramedullären Rückenmarkswurzeln und den beiden Nervi optici." Die klinische Diagnose lautete charakteristischerweise: akute Tuberkulose mit komplizierender Tabes: es handelte sich also wahrscheinlich um subchronisch verlaufende Basalmeningitis und gleichzeitige Ausfallserscheinungen von seiten der Rückenmarkswurzeln. Im Sektionsprotokoll wurde nach Siefert ein Lungenkarzinom mit Metastasen in Leber, Nieren und Zentralnervensystem (Arachnoidea und Pia) zwar beschrieben, jedoch von dem Autor nicht diagnostiziert.

Unter andern hält Siefert auch den Fall Buchholz, in dem eine Trübung und teilweise sulzige Infiltration der weichen Häute der Basis, aber nichts über den mikroskopischen Befund dieser Stelle erwähnt wird, für verdächtig auf Meningealkarzinose. Wenn dies zutrifft, so würde dadurch eine außerordentliche Übereinstimmung mit unserem Fall entstehen, da ja auch hier kleine Tumoren, die sich aus den Lymphscheiden der Gefäße entwickelten, das mikroskopische Bild beherrschten.

Zum Schlusse sei noch darauf hingewiesen, daß von einer Therapie der hier besprochenen Erkrankungen natürlich nicht die Rede sein kann. Trotzdem ist der Fall denkbar, daß wegen eines isolierten karzinomatösen Hirntumors, bei Latenz des primären Herdes, einmal zu unrecht ein chirurgischer Eingriff unternommen wird. Ja, wenn man Offergeld Glauben schenken soll, wenn er behauptet, daß solitäre Gehirnmetastasen oft schon in außerordentlich frühen Stadien des Uteruskarzinoms auftreten, so könnte man einmal wenigstens rein theoretisch in die Versuchung kommen, zuerst den primären Krebs und dann auch noch die Metastase operativ in Angriff zu nehmen. Man hätte freilich keine Gewähr, daß nicht noch andere kleine Knötchen latent weiter bestehen. Außerdem weist

Siefert noch vor allem darauf hin, daß ja allgemeine Gehirnkarzinose gelegentlich unter ganz zirkumskripten Erscheinungen auftreten und so evtl. einen soliden Tumor vortäuschen könnte. So ist es in allen diesen Fällen geratener, die Pat. ihrem traurigen Geschick zu überlassen und die Gewalt der Delirien durch starke Narkotika, wie Skopolamin, Morphium, Chloralhydrat und ihre Kombinationen herabzumindern. Bei starker Vermehrung des Liquor könnte auch die Lumbalpunktion eine vorübergehende wohltätige Wirkung entfalten.

An dieser Stelle erfülle ich noch die angenehme Pflicht, meinem hochverehrten Chef, Herrn Geheimen Sanitätsrat Dr. Sandberg, für die Überlassung des Falles und die liebenswürdige Anteilnahme an der Arbeit, sowie Herrn Geheimrat Professor Dr. Minkowski für die Übernahme des Referates meinen besten Dank auszusprechen. Ebenso bin ich Herrn Dr. Hofstein für die wertvollen, stets bereitwillig gegebenen Anregungen und Unterstützungen bei Abfassung der Arbeit und endlich Herrn Dr. Salzberger für die vorzügliche Ausarbeitung der Zeichnungen sehr zu Dank verpflichtet.

Literatur.

1. Oppenheim, Über Hirnsymptome bei Karzinomatose ohne nachweisbare Veränderungen im Gehirn. Charitéann. Bd. 13, S. 339. - 2. Sänger, Über Hirnsymptome bei Karzinomatose. Neur. Ztlbl. 1901. — 3. Finkelnburg, Zur Pathogenese der Hirnsymptome bei Karzinom. Med. Klin. 1906, Nr. 18. — 4. Sitzung des ärztlichen Vereins zu Hamburg im Januar 1900. Neur. Ztlbl. 1900. — 5. Siefert, Über die multiple Karzinomatose des Zentralnervensystems. Arch. f. Psych. u. Nervenkrankh. 1903, Bd. 36. — 6. Lubarsch, Über Rückenmarksveränderungen bei Karzinomatose. Ztschr. f. klin. Med. Bd. 31, S. 389. — 7. Offergeld, Über Metastasierung des Uteruskarzinoms in das Zentralnervensystem und die höheren Sinnesorgane. Ztschr. f. Geburtsh. u. Gyn. Bd. 63, H. 1. — 8. Siefert, Hirnmetastasen des Deciduoma malignum. Arch. f. Psych. u. Nervenkrankh. Bd. 38, 1904. Ref. Neur. Ztlbl. 1904. — 9. Gallavardin und Varey, Études sur le cancer secondaire du cerveau, du cervelet et de la moelle. Rev. de méd. 1903, 6. u. 7. Ref. Ztlbl. f. inn. Med. 1904, Nr. 18. — 10. O. Fischer, Zur Kenntnis des multiplen metastatischen Karzinoms des Zentralnervensystems. Jahrb. f. Psych. u. Neur. Bd. 25, 1905, 2. u. 3. Ref. Neur. Ztlbl. 1905. — 11. Buchholz, Kasuistischer Beitrag zur Kenntnis der Karzinome des Zentralnervensystems. Mschr. f. Psych. u. Neur. 1898. — 12. Stiénon, Metastasen von Chlorom. Arch. d. mal. du coeur. Ref. Ztlbl. f. inn. Med. 1910, Nr. 29. — 13. Kohn, Kurt, I.-Diss. Freiburg 1897. — 14. Hoppe, Ein Fall von Psychose infolge von multiplen Hirntumoren. Neur. Ztlbl. 1904, S. 50. — 15. Westenhöffer-Kraus, Pachymeningitis carcinomatosa bei Magenkarzinom. D. med. Wschr. 1903, S. 360. — 16. Derselbe. Pachymeningitis carcinomatosa haemorrhagica interna productiva mit Colibacillosis agonalis. Virch. Arch. Bd. 175, S. 364. — 17. Hellendall, Über Pachymeningitis carcinomatosa. Neur. Ztrbl. 1900, S. 651. — 18. Lilienfeld-Benda, Über einen Fall von multipler metastatischer Karzinose der Nerven und der Hirnhäute. Berl. Ges. f. Psych. u. Nervenkrh.; Sitzg. v. 5. Juli 1900; Berl. klin. Wschr. 1901, Nr. 27. — 19. Siefert, Über die multiple Karzinose des Zentralnervensystems. Münch. med. Wschr. 1902, S. 826. — 20. Nonne, Über diffuses Sarkom der Pia mater des ganzen Zentralnervensystems. D. Ztschr. f. Psych. u. Nervenheilk. 1902, Bd. 21; Ref. Münch. med. Wschr. 1902. — 21. Saxer, Verh. d. D. Path. Ges. zu Karlsbad 1902. Ref. bei Knierim, s. Nr. 27. — 22. Rindfleisch, Über diffuse Sarkomatose der weichen Hirn- und Rückenmarkshäute. D. Ztschr. f. Nervenheilk. 1904. Ref. Neur. Ztlbl. 1904, S. 1049. — 23. Scholz, Meningitis carcinomatosa. Wien. klin. Wschr. 1905, Nr. 47; Ref. Ztlbl. f. inn. Med. 1906, Nr. 23. — 24. Rehn, Über echte und falsche Strangdegeneration bei sekundärer Karzinomatose der Rückenmarkshäute. Virch. Arch. Bd. 186, 1906, S. 307. — 25. Heyde und Curschmann, Zur Kenntnis der generalisierten metastatischen Karzinose des Zentralnervensystems. Arb. a. d. Path.-anat. Inst. z. Tübingen. 5. Ref. Neur. Ztlbl. 1907, S. 172. — 26. Marchand, Über diffuse Ausbreitung von Karzinomzellen in den Meningen von einem Magenkarzinom aus. Med. Ges. zu Leipzig. Münch. med. Wschr. 1907, S. 637. — 27. Knierim, Zieglers Beitr. Bd. 44. — 28. Stursberg, Zur Kenntnis der metastatischen diffusen Sarkomatose der Meningen. Dtsch. Ztschr. f. Nervenheilk. 33. — 29. Heimann, I.-Diss. Leipzig 1908. — 30. Sicard, I. A., und A. Gy, Méningit. sarcomateuse à prédominance bulbo-protubérantielle. Rev. neurol. 1908, Nr. 23; Ref. Neur. Ztlbl. 1909, S. 1092. — 31. Stadelmann, Zur Diagnose der Meningitis carcinomatosa. Berl. klin. Wschr. 1908, S. 2262. — 32. Schütz, Beitr. z. Kenntnis der metastatischen diffusen Sarkomatose d. Hirnhäute. Mschr. f. Psych. u. Neur. 1909, H. 2. — 33. Schwarz, Über Meningitis carcinomatosa. Neur. Ztlbl. 10, Nr. 21. — 34. Eberth, Virch. Arch. Bd. 49; Ref. b. Heimanns. Nr. 29. — 35. Ziegler, E., Lehrb. d. allgem. Path. u. d. path. Anat. — 36. v. Strümpell, Spez. Pathol. u. Therap. — 37. Oppenheim, Lehrb. d. Nervenkrankh. — 38. B. Fischer, Vortrag im ärztlichen Verein zu Frankfurt. Münch. med. Wschr. 1909, S. 1054. — 39. Auerbach, Ein extradurales Chorionepitheliom im Niveau des mittleren Dorsalmarks. Neur. Ztlbl. 1910, Nr. 24, S. 1346. — 40. Lissauer, Zur Kenntnis der Meningitis carcinomatosa. D. med. Wschr. 1911, S. 16. — 41. Dahmen, Pachymeningitis carcinomatosa. Ztschr. f. Krebsforschung Bd. 3, 1905, S. 300. — 42. Fischer-Defoy, Vier Fälle von osteoplastischem Prostatakarzinom. Ibidem. S. 195[1]).

[1]) Demnächst werden einige neue Fälle aus meinem Institut veröffentlicht werden. Orth.

Lebenslauf.

Jacob Heinemann wurde am 7. September 1885 in Hanau a. M. als Sohn des Kaufmanns Bernhardt Heinemann geboren und ist jüdischen Glaubens. Er besuchte zuerst die Vorschule der dortigen Realschule, dann die Sexta des Gymnasiums, siedelte darauf nach München über, wo er im Königl. Maximilians-Gymnasium und im Königl. Wilhelms-Gymnasium seine humanistischen Studien fortsetzte und im Juli 1904 vollendete. Er bezog dann die Königl. Ludwig Maximilians-Universität in München, bestand das Physikum im März 1907, das Staatsexamen Anfang Dezember 1909. Anfang Januar 1910 trat er seine Medizinalpraktikantenstelle an der israelitischen Krankenverpflegungsanstalt in Breslau an, wo er ab 4. Januar 1911 als Assistent verbleibt. In München hörte er die Vorlesungen folgender Herren: v. Angerer, Baisch, v. Bayer, v. Bauer, Bezold †, v. Bollinger †, Döderlein, Dürck, v. Eversbusch, Göbel, Grätz, v. Gruber, Hahn, Hertwig, Herzog, Klaussner, Kräpelin, Kremer, May, Mollier, v. Müller, Hans Neumayer, Ludwig Neumayer, Pfaundler, Posselt, Rössle, Rückert, Salzer, Schmidt, Scheibe, Seitz, v. Sicherer, v. Tappeiner, v. Voit †, Wanner.

Allen diesen meinen hochverehrten Lehrern spreche ich hiermit meinen Dank aus.